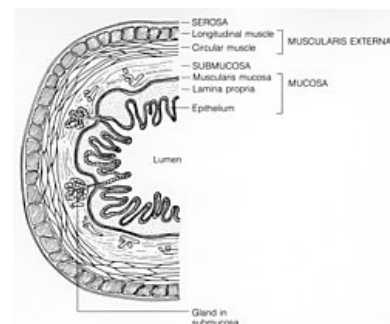


Sliznice



Sliznice vystýlá vnitřní plochy našeho těla. Může být tvořena až třemi základními vrstvami (laminami): lamina epithelialis (povrchová vrstva epitelu), lamina propria mucosae (vazivo) a lamina muscularis mucosae (sval). Lamina muscularis mucosae nemusí být přítomna vždy a někdy může být i nesouvislá. Konkrétní stavba sliznice se liší v jednotlivých orgánových soustavách našeho těla. Sliznice představují možné místo vstupu infekce do organismu, proto musí být velmi dobře bráněny – k tomuto účelu slouží slizniční imunitní systém, ten zahrnuje lymfatickou tkáň. Sliznice také obsahuje větší množství žlázek.



Sliznice

Odkazy

Související články

- Sliznice horních cest dýchacích
- Sliznice horních cest dýchacích

Zdroj

- VAJNER, Luděk, Jiří UHLÍK a Václava KONRÁDOVÁ. *Lékařská histologie. 1, Cytologie a obecná histologie*. 1. vydání. Praha : Karolinum, 2010. 110 s. ISBN 978-80-246-1860-9.
- KONRÁDOVÁ, Václava a Luděk VAJNER. *Histologie : přednášky pro bakalářské studium*. 1. vydání. Praha; Jinočany : H & H, 2005. ISBN 80-7319-009-5.