

Sliznice dýchacích cest

Dýchací cesty dělíme na horní a dolní dýchací cesty.

Horní dýchací cesty

Dále rozlišujeme části:

- nosní dutina;
- nosohltan (*pars nasalis pharyngis*).

Dolní dýchací cesty

Do nichž patří:

- larynx;
- trachea;
- 2 hlavní bronchy;
- sekundární (lobární) bronchy pro jednotlivé laloky;
- terciární (segmentární) bronchy pro jednotlivé bronchopulmonální segmenty (v pravé 10, v levé 8);
- *bronchiolus terminalis*.

Funkce

Hlavní funkcí dýchacích cest je dýchání a přenos kyslíku. Mezi další funkce patří upravení vlhkosti vdechovaného vzduchu a zmenšení teplotních rozdílů (ohřev). Dále se vzduch zbavuje větších částic nečistot pomocí řasinkového epitelu. Dýchací cesty také zajišťují rezonanci a tvorbu hlasu.

Sliznice (tunica mucosa)

Tunica mucosa se skládá z *lamina epithelialis* a *lamina propria mucosae*.

Lamina epithelialis

Tvoří jej **víceřadý cylindrický epitel s řasinkami**. Je charakteristický tím, že všechny buňky nasedají na bazální membránu, ale ne každá dosahuje na povrch. Najdeme zde tyto buňky:

- **Řasinkové buňky** – fungují koordinovaně v rámci jedné buňky i v rámci epitelu (posouvají hlen s nečistotami). Jejich řasinky kmitají směrem ven, pak se pomalu vracejí. Zajišťují samočistící schopnost epitelu.
- **Pohárkové buňky** – produkují hlen (glykosaminoglykany = mukopolysacharidy) – u povrchu viskóznější, u spodní části řidší; zachytává nečistoty.
- **Bazální buňky** – ukotvují epitel k bazální membráně. Předpokládá se, že jsou to kmenové buňky, které se v případě potřeby mohou diferencovat v chybějící buňky epitelu dýchacích cest.
- **Neuroendokrinní buňky** – produkují serotonin a různé peptidové hormony. Podobají se neuroendokrinním buňkám v GIT. Jejich přesná funkce se zatím neví, ale kvůli bohaté inervaci buněk, předpokládá se, že v slouží jako mechanoreceptory nebo chemoreceptory.



Víceřadý cylindrický epitel dýchacích cest

⚠ Pozor na záměnu epitelu dýchacích cest a respiračního epitelu, který je pouze v alveolech (jednovrstevný dlaždicový epitel).

V úseku od nosní dutiny po larynx je sliznice částečně pokryta **vrstevnatým dlaždicovým epitelem**, který je mechanicky odolnější vůči tření v důsledku přímého proudění vzduchu.

Lamina propria mucosae

V lamina propria se vyskytují **venózní plexy** (hlavně v nosní dutině), ve kterých proudí velké množství krve díky jejich bohatému prokrvení. To způsobuje ohřátí proudícího vzduchu. Na pravé a levé straně jsou venózní plexy jinak naplněny a vzduch většinou proudí širší částí. V této vrstvě sliznice najdeme **seromucinózní tuboalveolární smíšené žlázy**, které vylučují mucin jako sekret dýchacích cest. Tento sekret pokrývá sliznici, zabraňuje jejímu vysychání a zároveň zvlhčuje pronikající vzduch. Serózní složka obsahuje antibakteriální proteiny.^[1] V lamina propria jsou volně roztroušeny buňky imunitního systému a v některých místech se vyskytují i lymfatické folikuly (B-lymfocyty i T-lymfocyty).

Odlišnosti sliznice podle anatomické lokalizace

Dutina nosní

Pokožka v dutině nosní přechází ve **vícevrstevný dlaždicovitý nerohovějící epitel**. Ve *vestibulum nasi* filtrují velké částice z vdechovaného vzduchu krátké chlupy (*vibrissae*). Na rozhraní *vestibulum nasi* a *cavitas nasi propria* se epitel mění na typický řasinkový epitel dýchacích cest. Střední a dolní conchy jsou kryty **epitelem dýchacích cest**. V *regio olfactoria* pokrývá horní conchy **čichový epitel**. V oblasti nosních skořep je vyvinuta bohatá vaskularizace, která tvoří tzv. **kavernózní tělíska**. Díky této bohaté cévní síti dochází k ohřívání vzduchu (hlavně v dolních skořepách nosních).

 Podrobnější informace naleznete na stránce Dutina nosní.

Vedlejší dutiny nosní

Vedlejší nosní dutiny v horní čelisti, čelní, čichové a klínové kosti jsou vystlány **tenkým epitelem dýchacích cest** (sliznice pevně srostlá s periostem), ve kterém se nenachází tolik pohárkových buněk jako např. v *cavitas nasi*. Obsahuje malé **hlenové žlázy**, jejichž sekret se do nosních průchodů dostává pomocí pohybu řasinek epitelu.

 Podrobnější informace naleznete na stránce Vedlejší dutiny nosní.

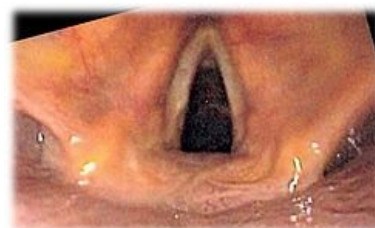Hrtan (larynx)

Hrtan spojuje hltan a průdušnici a má skelet z hyalinních a elastických chrupavek. **Epitelová vrstva není všude stejná**. Téměř na všech částech hrtanu nalezneme víceřadý cylindrický epitel s řasinkami a pohárkovými buňkami.

Epiglottis

Epiglottis je tvořena elastickou chrupavkou a je krytá sliznicí. V lamina propria mucosae se nacházejí elastická vlákna, seromucinózní tuboalveolární žlázy. Pokrývá jí **dvojitý epitel**:

- povrch k jazyku: vícevrstevný dlaždicovitý epitel (přechází i na povrch přivrácený k laryngu);
- povrch k laryngu: v bazálním úseku přechází dlaždicovitý epitel v epitel dýchacích cest;



Endoskopický pohled na larynx

Pravé řasy hlasové (*plicae vocales*)

Jde o pár slizničních řas, které jsou podloženy elastickým hlasovým vazem (*ligamentum vocale*). Plicae vocales jsou kryty **vícevrstevným dlaždicovitým epitelem**, kvůli většímu mechanickému namáhání (rychlejší proudění vzduchu, vzájemný kontakt). Lamina propria **neobsahuje žlázy**, ale tzv. Reinkeho prostor, který pod epitelem vyplňuje řídké kolagenní vazivo.

Nepravé řasy hlasové (*plicae vestibulares*)

Plicae vestibulares jsou pokryty **epitelem dýchacích cest** (víceřadý cylindrický s řasinkami). Lamina propria mucosae je tvořena z řídkého kolagenního vaziva a je bohatá na elastická vlákna. Obsahuje tuboalveolární **seromucinózní žlázy**, které vylučování sekretu pomáhají zvlhčovat povrch hlasivek, které jsou bez žlázek. Při zánětu laryngu může dojít k otoku – nebezpečí pro malé děti.

Ventriculus laryngis

Prostor ohraničený plicami (*plicae vocales* a *plicae vestibulares*) je vystlán epitelem dýchacích cest. V lamina propria mucosae se vyskytují tuboalveolární žlázy a ostrůvky lymfatické tkáně (*tonsila laryngea*).

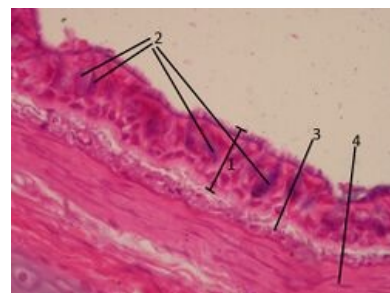
 Podrobnější informace naleznete na stránce Larynx.

Trachea

Trachea je trubice dlouhá 10–12 cm, která se v místě bifurkace rozděluje ve dvě hlavní průdušky. Sliznice je pokryta **epitelem dýchacích cest, kromě místa bifurkace**, kde najdeme vrstevnatý dlaždicový epitel. Lamina epithelialis má silnou bazální membránu. V lamina propria najdeme shluky lymfocytů, elastická vlákna, řídké kolagenní vazivo, ale především průdušnicové seromucinózní žlázy - ***glandulae tracheales***.

Pod lamina propria najdeme vrstvu, kterou nazýváme *tunica fibromusculocartilaginea*. Tvoří ji pravidelně uspořádané **hyalinní chrupavky ve tvaru prstenců**, které se otevírají směrem dozadu. Zadní stěnu tvoří vazivo (*paries membranaceus*) a cirkulárně uspořádané hladké svalstvo (m. *trachealis/bronchialis*). Jednotlivé chrupavčité prstence spojují ligg. *anularia* - fibroelastické membrány.

 Podrobnější informace naleznete na stránce Trachea.



Histologický preparát sliznice bronchu (víceřadý cylindrický epitel s řasinkami)

Odkazy

Související články

- Dutina nosní
- Larynx
- Larynx (histologický preparát)
- Epiglottis (histologický preparát)
- Trachea
- Bronchus (preparát)
- Bronchus segmentalis (histologický preparát)

Zdroj

- JARKOVSKÁ, . *Dýchací systém* [přednáška k předmětu Histologie a embryologie, obor Zubní lékařství, Všeobecné lékařství, 1. lékařská fakulta Univerzita Karlova]. Praha. 9.11.2011.

Použitá literatura

- KONRÁDOVÁ, Václava, Jiří UHLÍK a Luděk VAJNER. *Funkční histologie*. 2. vydání. Jinočany : H & H, 2000. 291 s. ISBN 80-86022-80-3.
- LÜLLMANN-RAUCH, Renate. *Histologie*. 1. vydání. Praha : Grada, 2012. 576 s. ISBN 978-80-247-3729-4.
- JUNQUEIRA, L., Robert KELLEY a José CARNEIRO. *Základy histologie*. - vydání. H+H, 1997. 502 s. ISBN 9788085787375.

1. Renate Lüllman-Rauch, Histologie, Grada, Praha 2012