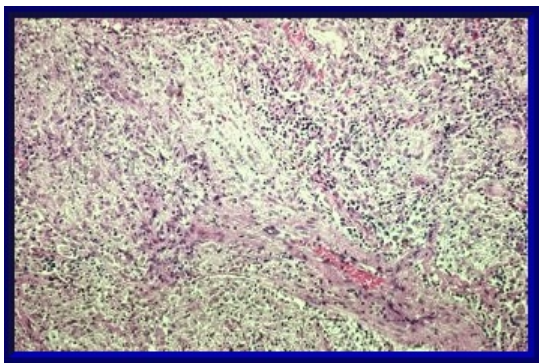


Soubor:003 Granulomatózní obliterace malé vény..gif



No higher resolution available.

003_Granulomatózní_obliterace_malé_vény..gif (357 × 239 pixels, file size: 82 KB, MIME type: image/gif)

 [Open in Media Viewer](#) 

Popis	Granulomatózní obliterace malé vény.
Zdroj	http://granuloma.homestead.com/granulomatous_angiitis.html
Datum	2012-06-22
Autor	Yale Rosen, M.D.

Licence

Tento soubor podléhá licenci Creative Commons *Uvedte původ - Neužívejte komerčně - Nezpracovávejte* 3.0 Česko (<http://creativecommons.org/licenses/by-nc-nd/3.0/cz/deed.cs>)

Dílo smíte:

- **Šířit** — kopírovat, distribuovat a sdělovat veřejnosti.

Za těchto podmínek:




- **Uvedte původ** — Máte povinnost uvést údaje o autorovi a tomto díle způsobem, který stanovil autor nebo poskytovatel licence (ne však tak, aby vznikl dojem, že podporují vás nebo způsob, jakým dílo užíváte).
- **Nezpracovávejte** — Toto dílo nesmíte pozměňovat, doplňovat, využívat celé nebo částečně v jiných dílech.
- **Neužívejte komerčně** — Toto dílo nesmíte využít pro komerční účely.

Toto shrnutí vyjadřuje v obecném jazyce základní podmínky licenčního ujednání Creative Commons (<https://creativecommons.org>), které je pro vás závazné v plném znění. Existenci zde uvedené verze licence ověřte pomocí zkoušky funkčnosti odkazu na ni (<http://creativecommons.org/licenses/by-nc-nd/3.0/cz/deed.cs>).

File history

Click on a date/time to view the file as it appeared at that time.

	Date/Time	Thumbnail	Dimensions	User	Comment
current	12:36, 22 June 2012		357 × 239 (82 KB)	Dusan (talk contribs)	{{Soubor popis = Granulomatózní obliterace malé vény. zdroj = http://granuloma.homestead.com/granulomatous_angiitis.html datum = 2012-06-22 autor = Yale Rosen, M.D. licence = {{cc by-nd 3.0 cz}} }} Kategorie:Patologie Kategorie:Obrázky

You cannot overwrite this file.

File usage

There are no pages that use this file.