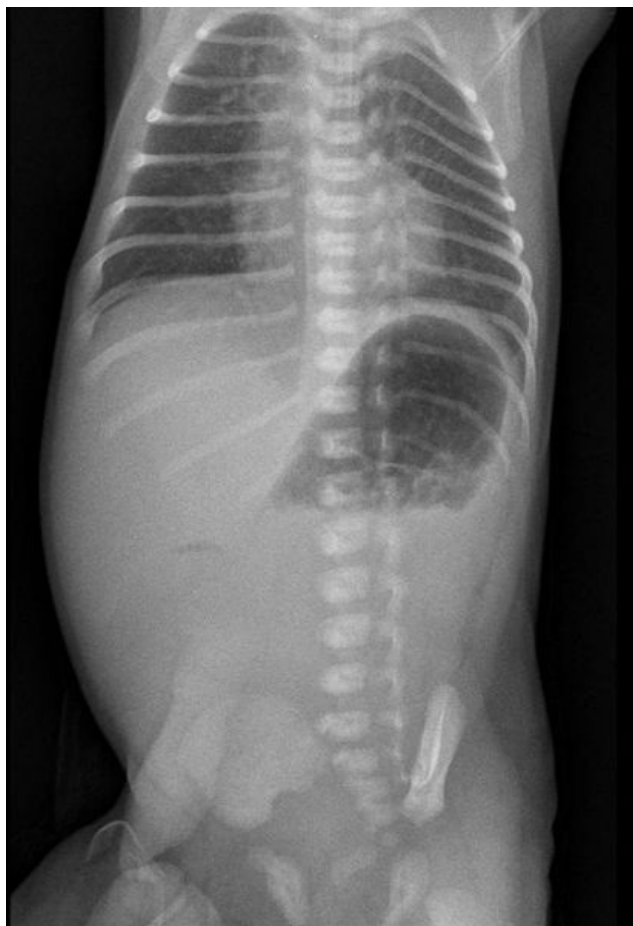


# Soubor:Atrezie duodena novorozenec.JPG



Size of this preview: 409 × 599 pixels.

Original file (482 × 706 pixels, file size: 36 KB, MIME type: image/jpeg)

**Popis** RTG břicha ve visu u lehce nedonošeného novorozence s atrézií duodena

**Zdroj** FNM KZM

**Datum** 13.11.2017

**Autor** FNM KZM

**Licence** Vyhrazeno jen pro přímé užití na stránkách WikiSkripta.eu

## File history

Click on a date/time to view the file as it appeared at that time.

	Date/Time	Thumbnail	Dimensions	User	Comment
current	<b>10:50, 18 November 2017</b>		482 × 706 (36 KB)	Reichs (talk   contribs)	{{Soubor  popis = Atrézie duodena u lehce nedonošeného novorozence  zdroj = FNM KZM  datum = 13.11.2017  autor = FNM KZM  licence = {{WS_licence}} }} Kategorie:pediatrie Kategorie:chirurgie Kategorie:Obrázky

You cannot overwrite this file.

## File usage

The following 2 pages use this file:

- Atrézie a stenózy tenkého střeva
- Vrozené vady gastrointestinálního traktu