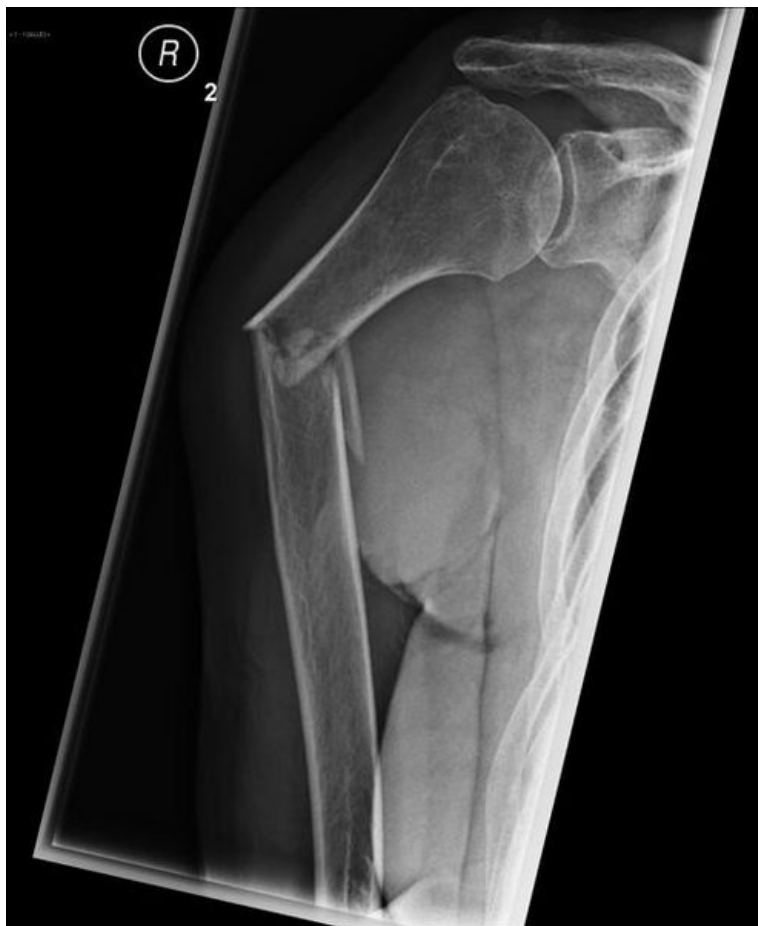

Soubor:Breast met, blast les, 85y.jpg



This image can contain annotations.
Move the mouse over the image to display.
Size of this preview: 491 × 599 pixels.

Original file (516 × 630 pixels, file size: 27 KB, MIME type: image/jpeg)

 **Open in Media Viewer** 

Popis

Patologická fraktura pravého humeru v důsledku metastázy karcinomu prsu. Pacientka se silnou bolestí pravé paže po minimální traumatu. 85let

Zdroj

<http://radiopaedia.org/cases/pathological-fracture-of-the-humerus-shaft-due-to-breast-cancer-metastasis>

Datum

2014-10-12

Autor

Dr Sajoscha Sorrentino

Tento soubor podléhá licenci Creative Commons *Uvedte původ - Nevyužívejte komerčně - Zachovejte licenci* 3.0 Mezinárodní (<http://creativecommons.org/licenses/by-nc-sa/3.0/deed.cs>)

Dílo smíte:

- **Šířit** — kopírovat, distribuovat a sdělovat veřejnosti.
- **Upravovat** — pozměňovat, doplňovat, využívat celý nebo částečně v jiných dílech.

Licence




Za těchto podmínek:

- **Uvedte původ** — Máte povinnost uvést údaje o autorovi a tomto díle způsobem, který stanovil autor nebo poskytovatel licence (ne však tak, aby vznikl dojem, že podporují vás nebo způsob, jakým dílo užíváte).
- **Zachovejte licenci** — Pokud toto dílo jakkoliv upravíte nebo použijete ve svém díle, máte povinnost výsledek své práce šířit pod stejnou nebo slučitelnou licenci.
- **Neužívejte komerčně** — Toto dílo nesmíte využít pro komerční účely.

Toto shrnutí vyjadřuje v obecném jazyce základní podmínky licenčního ujednání Creative Commons (<https://creativecommons.org>), které je pro vás závazné v plném znění. Existenci zde uvedené verze licence ověříte pomocí zkoušky funkčnosti odkazu na ni (<http://creativecommons.org/licenses/by-nc-sa/3.0/deed.cs>).

File history

Click on a date/time to view the file as it appeared at that time.

	Date/Time	Thumbnail	Dimensions	User	Comment
current	12:23, 12 October 2014		516 × 630 (27 KB)	Jonas (talk contribs)	{ {Soubor popis = Patologická fraktura pravého humeru v důsledku metastázy karcinomu prsu. Pacientka se silnou bolestí pravé paže po minimální traumatu. 85let zdroj = http://radiopaedia.org/cases/pathological-fracture-of-the-humerus-shaft-due...

You cannot overwrite this file.

File usage

The following page uses this file:

- Metastatické postižení skeletu