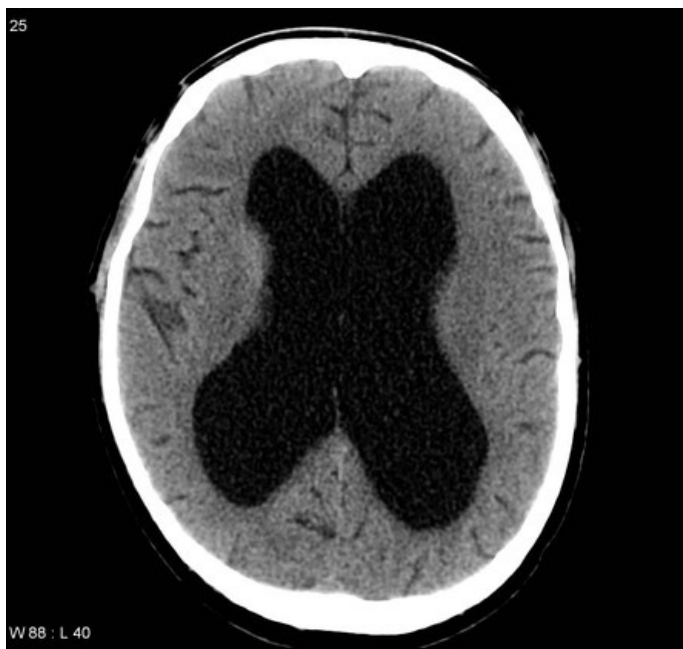

Soubor:CT - obstrukční hydrocefalus zapříčiněný stenózou aquaeductus Sylvii.jpg



This image can contain annotations.
Move the mouse over the image to display.
No higher resolution available.

CT - obstrukční hydrocefalus zapříčiněný stenózou aquaeductus Sylvii.jpg (442 × 418 pixels, file size: 34 KB, MIME type: image/jpeg)

 [Open in Media Viewer](#) 

Popis CT - obstrukční hydrocefalus zapříčiněný stenózou aquaeductus Sylvii

Zdroj <https://radiopaedia.org/articles/obstructive-hydrocephalus?lang=us>


Datum 2021-04-10

Autor kolektiv Radiopaedia

Licence Volné dílo nebo soubor, který nemá povahu autorského díla.

File history

Click on a date/time to view the file as it appeared at that time.

	Date/Time	Thumbnail	Dimensions	User	Comment
current	14:13, 10 April 2021		442 × 418 (34 KB)	AdELA (talk contribs)	

You cannot overwrite this file.

File usage

The following page uses this file:

- Chirurgická léčba hydrocefalu