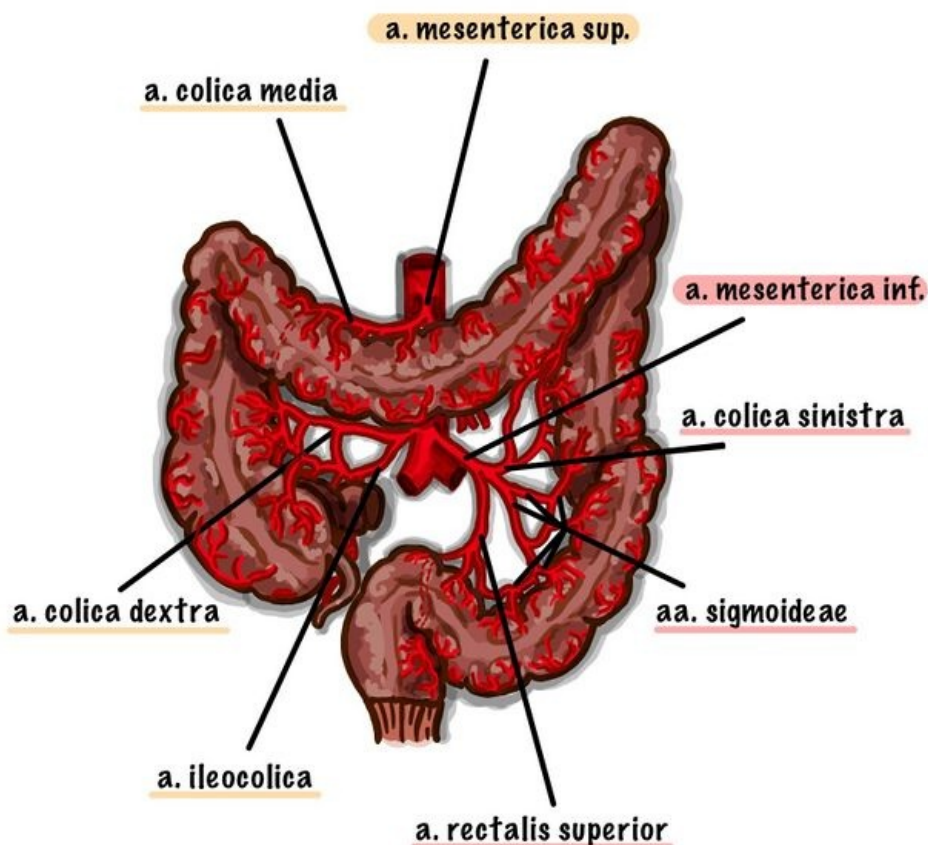


# Soubor:Cevycolon.jpg



Size of this preview: 643 × 599 pixels.

Original file (1,589 × 1,481 pixels, file size: 300 KB, MIME type: image/jpeg)

## Popis

**Popis** Cévní zásobení tlustého střeva větvemi aorta abdominalis

**Zdroj** vlastní dílo

**Datum** 2021-11-16

**Autor** Ivana.Padarova

## Licence

**Tento soubor podléhá licenci Creative Commons *Uvedte původ* 4.0 Mezinárodní** (<http://creativecommons.org/licenses/by/4.0/deed.cs>)

**Dílo smíte:**

- **Šířit** — kopírovat, distribuovat a sdělovat veřejnosti.
- **Upravovat** — pozměňovat, doplňovat, využívat celý nebo částečně v jiných dílech.
- **Využívat komerčně.**



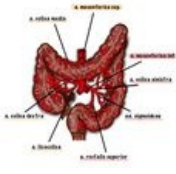
**Za těchto podmínek:**

- **Uvedte původ** — Máte povinnost uvést údaje o autorovi a tomto díle způsobem, který stanovil autor nebo poskytovatel licence (ne však tak, aby vznikl dojem, že podporují vás nebo způsob, jakým dílo užíváte).

Toto shrnutí vyjadřuje v obecném jazyce základní podmínky licenčního ujednání Creative

## File history

Click on a date/time to view the file as it appeared at that time.

	Date/Time	Thumbnail	Dimensions	User	Comment
current	<b>07:21, 16 November 2021</b>		1,589 × 1,481 (300 KB)	Ivana.Padarova (talk   contribs)	{{Soubor  popis = Cévní zásobení tlustého střeva větvemi aorta abdominalis  zdroj = {{vlastní dílo}}  datum = 2021-11-16  autor = Ivana.Padarova  licence = {{cc by 4.0}} }} Kategorie:Anatomie Kategorie:Gastroenterologie Kategorie:Obrázky

You cannot overwrite this file.

## File usage

The following 4 pages use this file:

- Aorta
- Aorta abdominalis
- Tlusté střevo
- Základní příznaky při onemocnění jícnu, žaludku a střev