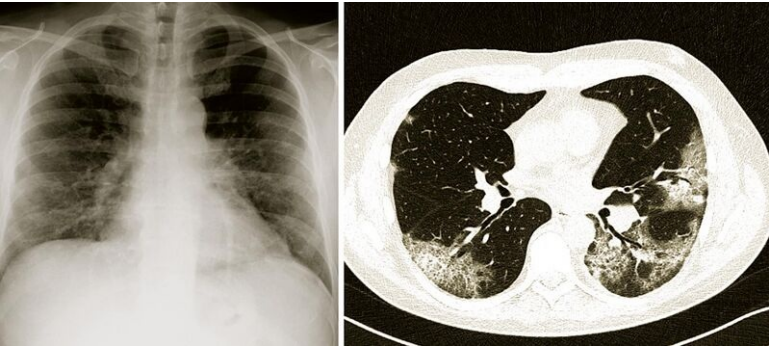


Soubor: Covid.jpeg



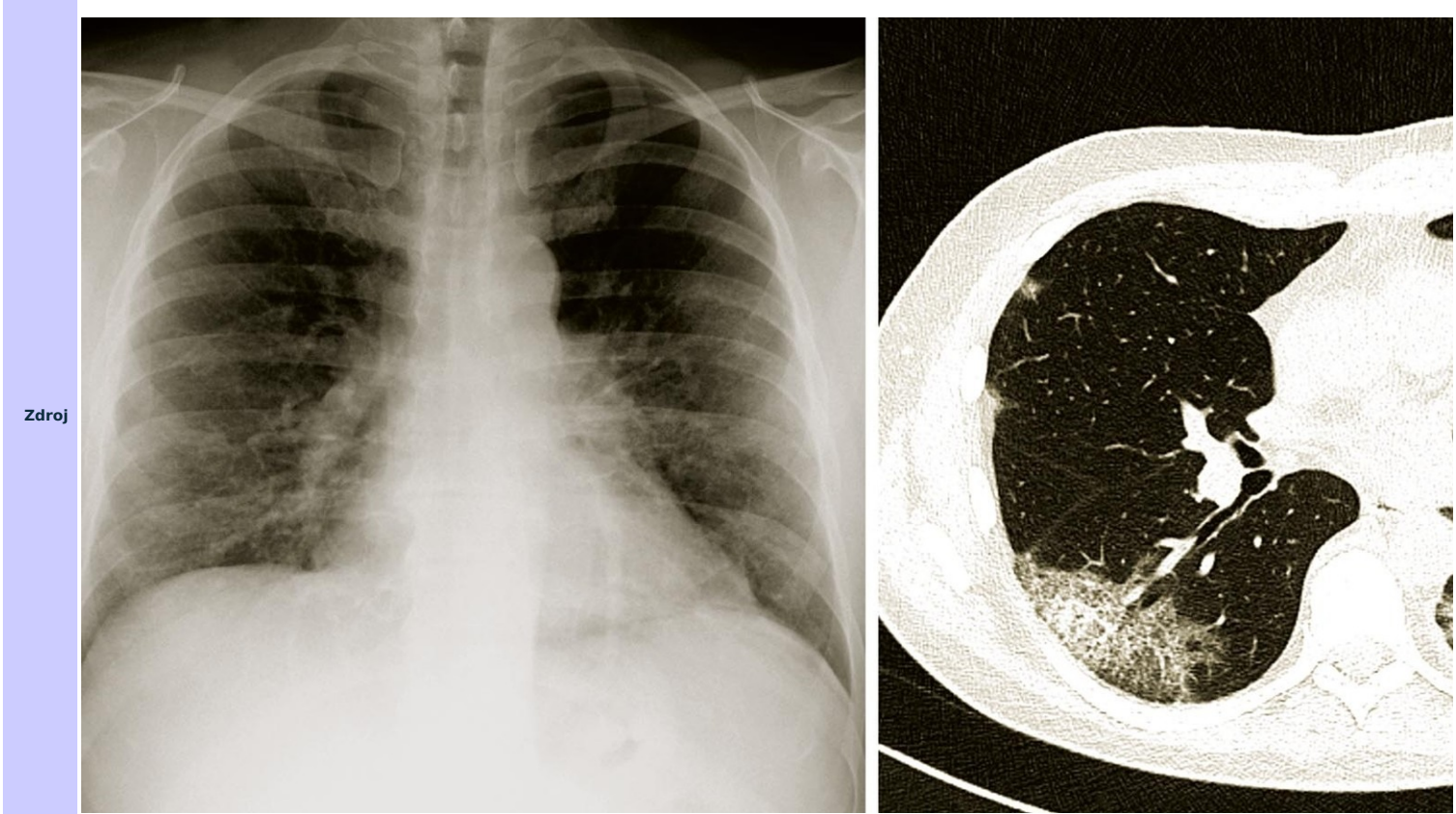
Size of this preview: 800 × 357 pixels.

Original file (1,920 × 856 pixels, file size: 376 KB, MIME type: image/jpeg)

[Open in Media Viewer](#)

Popis

Popis Snímky plic provedené různými technikami u téhož pacienta s těžkým průběhem nemoci covid-19. Na prvním obrázku (vlevo) je klasický Rtg snímek hrudníku, kde je oboustranně v dolní zvýšená bronchovaskulární kresba – poměrně mírný rozsah tohoto nálezu dostatečně nekoresponduje se závažností respirační insuficience. Druhý snímek (vpravo) získaný počítačovou tzv. „opacit mléčného skla“ a „crazy paving“, které jsou typické pro plicní postižení při nemoci covid-19. Tento nálezn lépe osvětluje těžký průběh onemocnění.



Datum	2021-02-18
Autor	Radiodiagnostická klinika Nemocnice Na Bulovce.
Licence	Vyhrazeno jen pro přímé užití na stránkách WikiSkripta.eu

File history

Click on a date/time to view the file as it appeared at that time.

	Date/Time	Thumbnail	Dimensions	User	Comment
current	08:06, 18 February 2021		1,920 × 856 (376 KB)	DRobert (talk contribs)	{{Soubor popis = Snímky plic provedené různými technikami u téhož pacienta s těžkým průběhem nemoci covid-19. Na prvním obrázku (vlevo) je klasický Rtg snímek hrudníku, kde je oboustranně v dolních polích plicních lehce snížená t...

You cannot overwrite this file.

File usage

The following 2 pages use this file:

- COVID-19
- Pneumonie