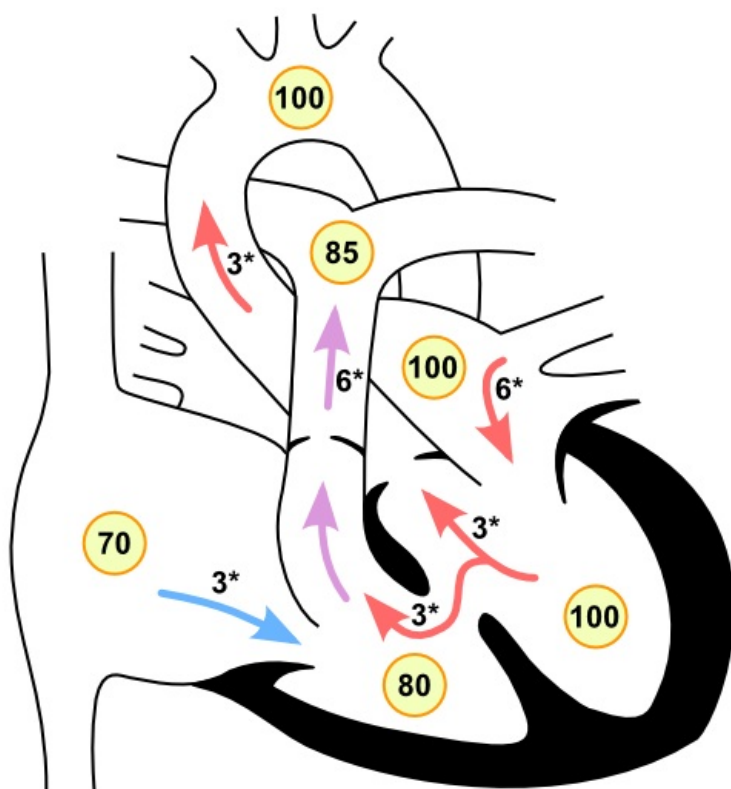


Soubor:Defekt septum komorove.png

Defekt komorového septa



XX - saturace krve kyslíkem *průtok krve [litr/min/m² povrchu těla]



This image can contain annotations.
Move the mouse over the image to display.
No higher resolution available.

Defekt_septum_komorove.png (600 × 600 pixels, file size: 85 KB, MIME type: image/png)

 [Open in Media Viewer](#) 

Popis Defekt komorového septa

Zdroj vlastní dílo

Datum 2011-12-28

Autor Icewalker

Licence

Tento soubor podléhá licenci Creative Commons ***Uvedte původ*** 3.0 Česko (<http://creativecommons.org/licenses/by/3.0/cz/deed.cs>)

Dílo smíte:

- **Šířit** — kopírovat, distribuovat a sdělovat veřejnosti.
- **Upravovat** — pozměňovat, doplňovat, využívat celý nebo částečně v jiných dílech.
- **Využívat komerčně.**



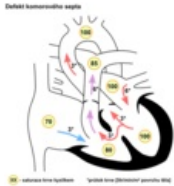
Za těchto podmínek:

- **Uvedte původ** — Máte povinnost uvést údaje o autorovi a tomto díle způsobem, který stanovil autor nebo poskytovatel licence (ne však tak, aby vznikl dojem, že podporují vás nebo způsob, jakým dílo užíváte).

Toto shrnutí vyjadřuje v obecném jazyce základní podmínky licenčního ujednání Creative Commons (<https://creativecommons.org>), které je pro vás závazné v plném znění. Existenci zde uvedené verze licence ověřte pomocí zkoušky funkčnosti odkazu na ni (<http://creativecommons.org/licenses/by/3.0/cz/deed.cs>).

File history

Click on a date/time to view the file as it appeared at that time.

	Date/Time	Thumbnail	Dimensions	User	Comment
current	22:07, 28 December 2011		600 × 600 (85 KB)	Filip (talk contribs)	{{Soubor popis = Defekt komorového septa zdroj = {{vlastní dílo}} datum = 2011-12-28 autor = Uživatel:Icewalker licence = {{cc by 3.0 cz}} }} Kategorie:Vnitřní lékařství Kategorie:Kardiologie Kategorie:Pediatricie [[Kategorie:

You cannot overwrite this file.

File usage

The following 2 pages use this file:

- Vrozené srdeční vady/Repetitorium
- Uživatel:Filip/Obrázky