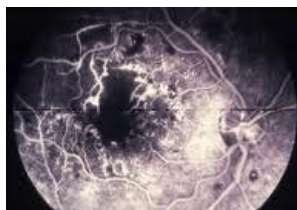


Soubor:Diabetická MP - ischemická forma - FAG.jpg



No higher resolution available.

Diabetická_MP_-_ischemická_forma_-_FAG.jpg (191 × 132 pixels, file size: 13 KB, MIME type: image/jpeg)

Popis Diabetická makulopatie - ischemická forma - FAG diagnóza

Zdroj Oční klinika FN Hradec Králové

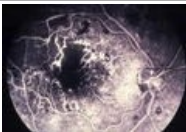
Datum 2013-03-19

Autor Oční klinika FN Hradec Králové

Licence Vyhrazeno jen pro přímé užití na stránkách WikiSkriptu.eu

File history

Click on a date/time to view the file as it appeared at that time.

	Date/Time	Thumbnail	Dimensions	User	Comment
current	13:53, 19 March 2013		191 × 132 (13 KB)	Adnav (talk contribs)	{ {Soubor popis = Diabetická makulopatie - ischemická forma - FAG diagnóza zdroj = Oční klinika FN Hradec Králové datum = 2013-03-19 autor = Oční klinika FN Hradec Králové licence = { {WS_licence}} } } Kategorie:Oční lékařství [[K...

You cannot overwrite this file.

File usage

The following 2 pages use this file:

- Fluorescenční angiografie
- Uživatelka:Adnav/Pískoviště

Metadata

This file contains additional information, probably added from the digital camera or scanner used to create or digitize it.

If the file has been modified from its original state, some details may not fully reflect the modified file.