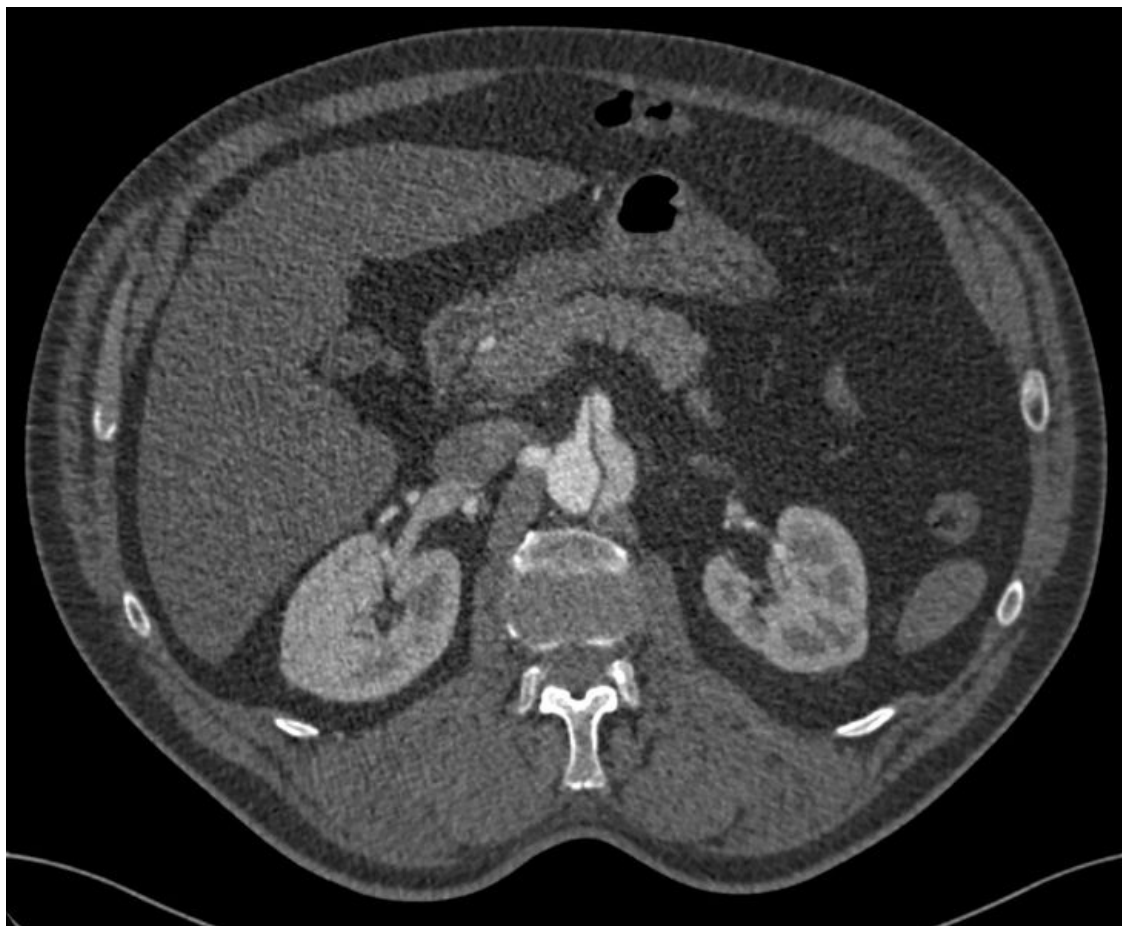


Soubor:Disekce viscerální tepny CT.jpg



Size of this preview: 730 × 599 pixels.

Original file (962 × 790 pixels, file size: 296 KB, MIME type: image/jpeg)

Popis CT disekce viscerální tepny

Zdroj Radiologická klinika FNHK

Datum 2012-10-17

Autor Radiologická klinika FNHK

Licence

Tento soubor podléhá licenci Creative Commons *Uvedte původ* 3.0 Česko (<http://creativecommons.org/licenses/by/3.0/cz/deed.cs>)

Dílo smíte:

- **Šířit** — kopírovat, distribuovat a sdělovat veřejnosti.
- **Upravovat** — pozměňovat, doplňovat, využívat celý nebo částečně v jiných dílech.
- **Využívat komerčně.**



Za těchto podmínek:


- **Uvedte původ** — Máte povinnost uvést údaje o autorovi a tomto díle způsobem, který stanovil autor nebo poskytovatel licence (ne však tak, aby vznikl dojem, že podporují vás nebo způsob, jakým dílo užíváte).

Toto shrnutí vyjadřuje v obecném jazyce základní podmínky licenčního ujednání Creative Commons (<https://creativecommons.org>), které je pro vás závazné v plném znění. Existenci zde



File history

Click on a date/time to view the file as it appeared at that time.

	Date/Time	Thumbnail	Dimensions	User	Comment
current	17:45, 17 October 2012		962 × 790 (296 KB)	Adnav (talk contribs)	{{Soubor popis = CT disekce viscerální tepny zdroj = Radiologická klinika FNHK datum = 2012-10-17 autor = Radiologická klinika FNHK licence = {{cc by 3.0 cz}} }} Kategorie:Radiodiagnostika Kategorie:Obrázky

You cannot overwrite this file.

File usage

The following page uses this file:

- Uživatelka:Adnav/Pískoviště

Metadata

This file contains additional information, probably added from the digital camera or scanner used to create or digitize it.

If the file has been modified from its original state, some details may not fully reflect the modified file.