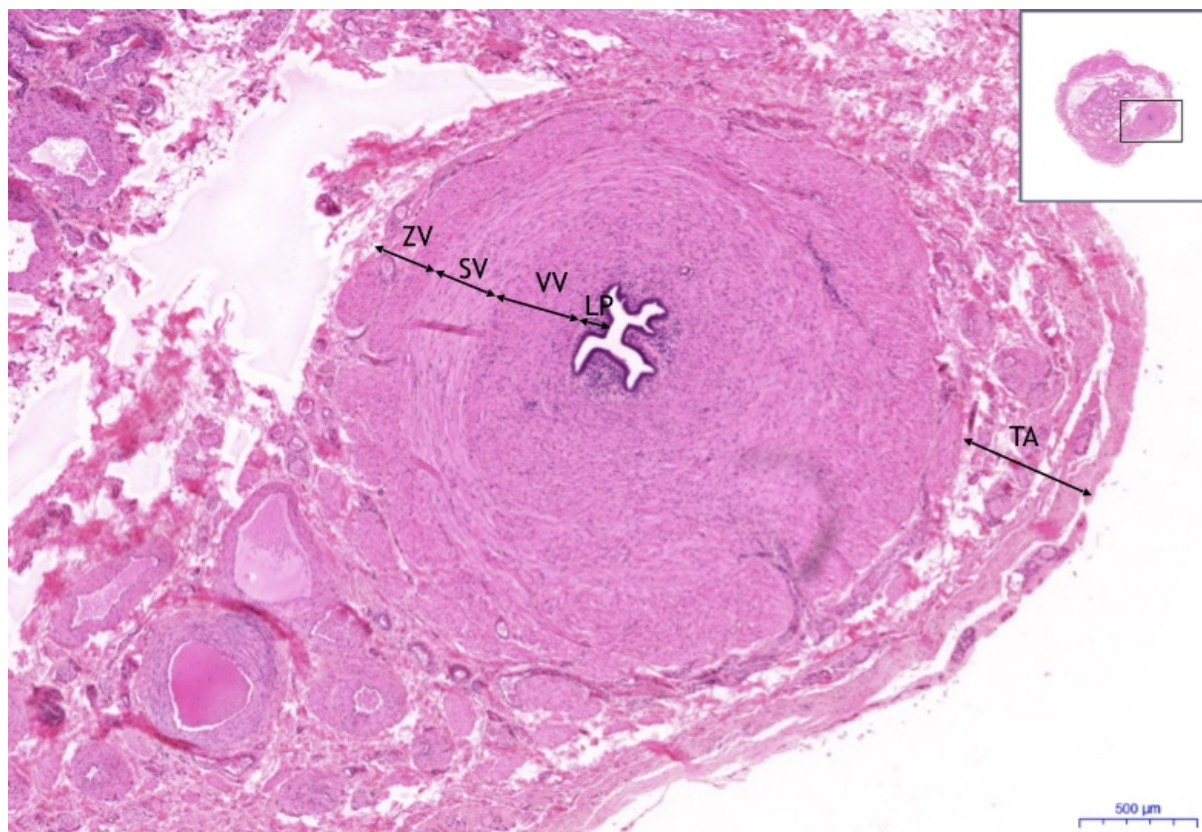


Soubor:Ductus deferens HE 2x.jpeg



No higher resolution available.

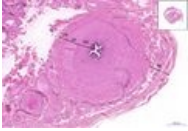
Ductus_deferens_HE_2x.jpeg (783 × 540 pixels, file size: 576 KB, MIME type: image/jpeg)

Popis	Ductus deferens HE 2x
Zdroj	vlastní dílo
Datum	2019-03-13
Autor	Ústav histologie a embryologie 3. LF UK

Licence	<p>Tento soubor podléhá licenci Creative Commons <i>Uvedte původ - Neužívejte komerčně - Nezpracovávejte</i> 3.0 Česko (http://creativecommons.org/licenses/by-nc-nd/3.0/cz/deed.cs)</p> <p>Dílo smíte:</p> <ul style="list-style-type: none">▪ Šířit — kopírovat, distribuovat a sdělovat veřejnosti. <p>Za těchto podmínek:</p> <ul style="list-style-type: none">▪ Uvedte původ — Máte povinnost uvést údaje o autorovi a tomto díle způsobem, který stanovil autor nebo poskytovatel licence (ne však tak, aby vznikl dojem, že podporují vás nebo způsob, jakým dílo užíváte).▪ Nezpracovávejte — Toto dílo nesmíte pozměňovat, doplňovat, využívat celé nebo částečně v jiných dílech.▪ Neužívejte komerčně — Toto dílo nesmíte využít pro komerční účely. <p>Toto shrnutí vyjadřuje v obecném jazyce základní podmínky licenčního ujednání Creative Commons (https://creativecommons.org), které je pro vás závazné v plném znění. Existenci zde uvedené verze licence ověřte pomocí zkoušky funkčnosti odkazu na ni (http://creativecommons.org/licenses/by-nc-nd/3.0/cz/deed.cs).</p>
----------------	---

File history

Click on a date/time to view the file as it appeared at that time.

	Date/Time	Thumbnail	Dimensions	User	Comment
current	17:14, 21 March 2019		783 × 540 (576 KB)	Mr.neuron (talk contribs)	{{Soubor popis = Ductus deferens HE 2x zdroj = {{vlastní dílo}} datum = 2019-03-13 autor = Ústav histologie a embryologie 3. LF UK licence = {{bez licence}} }} Kategorie:Histologické preparáty Kategorie:Obrázky

You cannot overwrite this file.

File usage

The following page uses this file:

- Funiculus spermaticus - HE