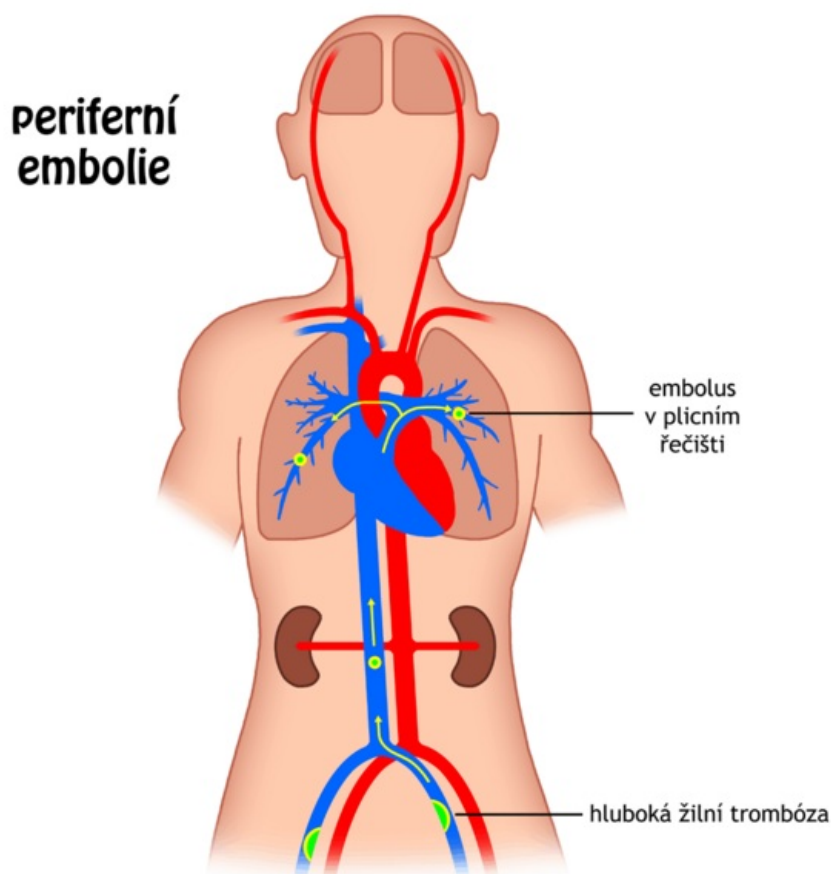



Soubor:Embolie periferní.png



Size of this preview: 600 × 600 pixels.

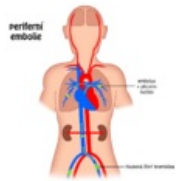
Original file (1,024 × 1,024 pixels, file size: 77 KB, MIME type: image/png)

Popis	Schéma vzniku periferní embolie (z periferního řečiště do plic)
Zdroj	vlastní dílo
Datum	2011-03-15
Autor	Icewalker

Licence	<p>Tento soubor podléhá licenci Creative Commons <i>Uvedte původ</i> 3.0 Mezinárodní (http://creativecommons.org/licenses/by/3.0/deed.cs)</p> <p>Dílo smíte:</p> <ul style="list-style-type: none">▪ Šířit — kopírovat, distribuovat a sdělovat veřejnosti.▪ Upravovat — pozměňovat, doplňovat, využívat celý nebo částečně v jiných dílech.▪ Využívat komerčně. <p> Za těchto podmínek:</p> <ul style="list-style-type: none">▪ Uvedte původ — Máte povinnost uvést údaje o autorovi a tomto díle způsobem, který stanovil autor nebo poskytovatel licence (ne však tak, aby vznikl dojem, že podporují vás nebo způsob, jakým dílo užíváte). <p>Toto shrnutí vyjadřuje v obecném jazyce základní podmínky licenčního ujednání Creative Commons (https://creativecommons.org), které je pro vás závazné v plném znění. Existenci zde</p>
----------------	--

File history

Click on a date/time to view the file as it appeared at that time.

	Date/Time	Thumbnail	Dimensions	User	Comment
current	20:08, 15 March 2011		1,024 × 1,024 (77 KB)	Filip (talk contribs)	{{Soubor popis = Schéma vzniku periferní embolie (z periferního řečiště do plic) zdroj = {{vlastní dílo}} datum = 2011-03-15 autor = Uživatel:Icewalker licence = {{cc by-sa 3.0}} }} Kategorie:CC-BY-SA soubory [[Kategorie:Patologie]

You cannot overwrite this file.

File usage

The following 3 pages use this file:

- Embolie
- Plicní embolie
- Uživatel:Filip/Obrázky