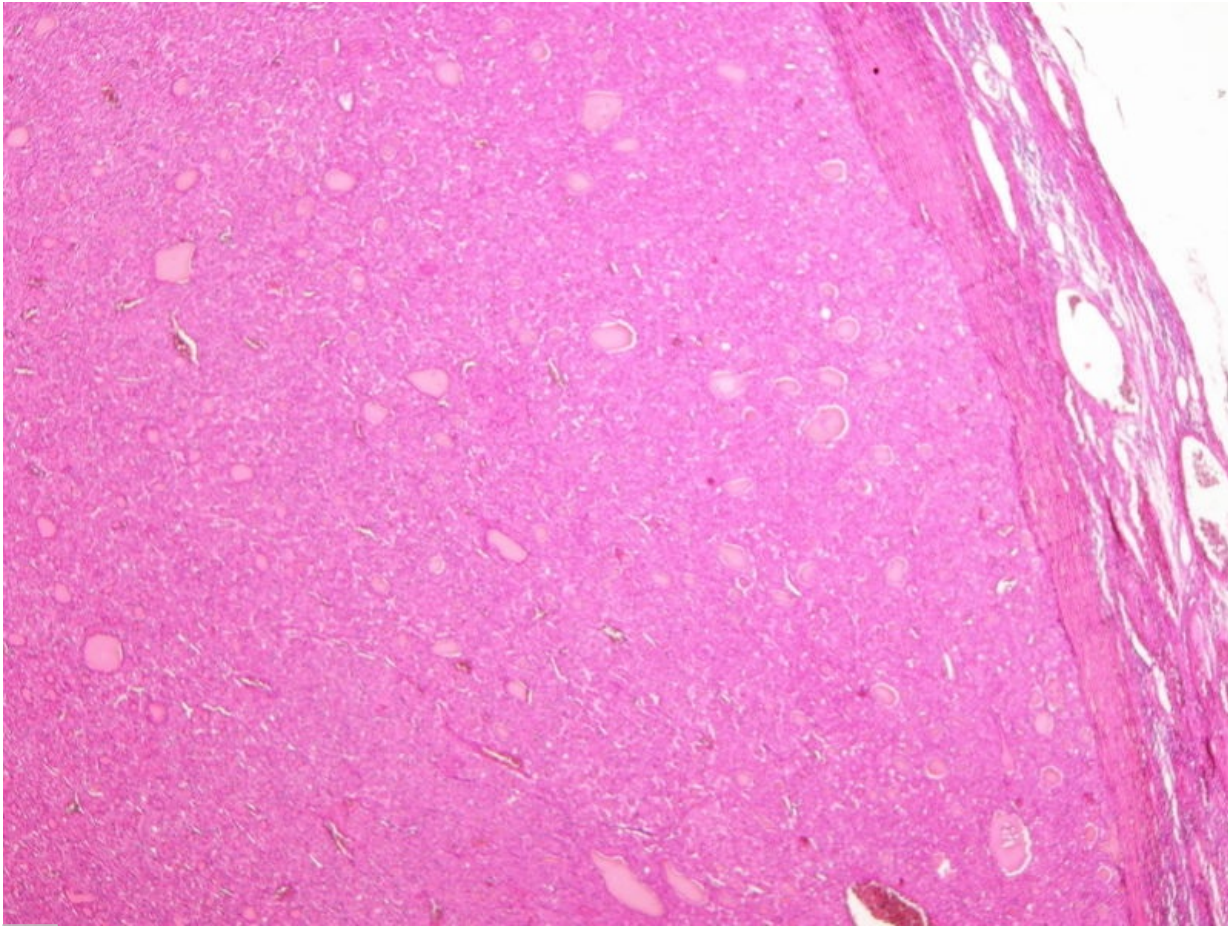


Soubor:Folikulární karcinom štítné žlázy (78A).jpg



This image can contain annotations.
Move the mouse over the image to display.
Size of this preview: 800 × 600 pixels.

Original file (3,264 × 2,448 pixels, file size: 3.45 MB, MIME type: image/jpeg)

 **Open in Media Viewer** 

Popis Folikulární karcinom štítné žlázy (preparát) přehledné zobrazení

Zdroj sbírka patologického ústavu 1. LF

Datum 2017-05-12

Autor Patologický ústav 1. LF

Licence

Tento soubor podléhá licenci Creative Commons *Uvedte původ* 3.0 Česko (<http://creativecommons.org/licenses/by/3.0/cz/deed.cs>)

Dílo smíte:

- **Šířit** — kopírovat, distribuovat a sdělovat veřejnosti.
- **Upravovat** — pozměňovat, doplňovat, využívat celý nebo částečně v jiných dílech.
- **Využívat komerčně.**



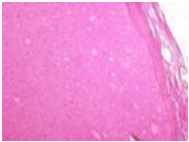
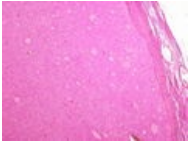
Za těchto podmínek:

- **Uvedte původ** — Máte povinnost uvést údaje o autorovi a tomto díle způsobem, který stanovil autor nebo poskytovatel licence (ne však tak, aby vznikl dojem, že podporují vás nebo způsob, jakým dílo užíváte).

Toto shrnutí vyjadřuje v obecném jazyce základní podmínky licenčního ujednání Creative Commons (<https://creativecommons.org>), které je pro vás závazné v plném znění. Existenci zde uvedeně verze licence ověřte pomocí zkoušky funkčnosti odkazu na ni (<http://creativecommons.org/licenses/by/3.0/cz/deed.cs>).

File history

Click on a date/time to view the file as it appeared at that time.

| | Date/Time | Thumbnail | Dimensions | User | Comment |
|---------|---------------------------|---|-------------------------|---------------------------------|--|
| current | 19:27, 12 May 2017 |  | 3,264 × 2,448 (3.45 MB) | L.Hoznauerová (talk contribs) | pro anotace |
| | 19:24, 12 May 2017 |  | 3,264 × 2,448 (3.45 MB) | L.Hoznauerová (talk contribs) | { {Soubor popis = Folikulární karcinom štítné žlázy (preparát) přehledné zobrazení zdroj = sbírka patologického ústavu 1. LF datum = 2017-05-12 autor = Patologický ústav 1. LF licence = { {cc by 3.0 cz}} } } [[Kategorie:Patologické p... |

You cannot overwrite this file.

File usage

The following page uses this file:

- Folikulární karcinom štítné žlázy (preparát)

Metadata

This file contains additional information, probably added from the digital camera or scanner used to create or digitize it.

If the file has been modified from its original state, some details may not fully reflect the modified file.

| | |
|----------------------------------|------------------------|
| Image title | OLYMPUS DIGITAL CAMERA |
| Camera manufacturer | OLYMPUS IMAGING CORP. |
| Camera model | SP350 |
| Exposure time | 1/1,600 sec (0.000625) |
| F Number | f/8 |
| ISO speed rating | 50 |
| Date and time of data generation | Unknown date |
| Lens focal length | 11 mm |