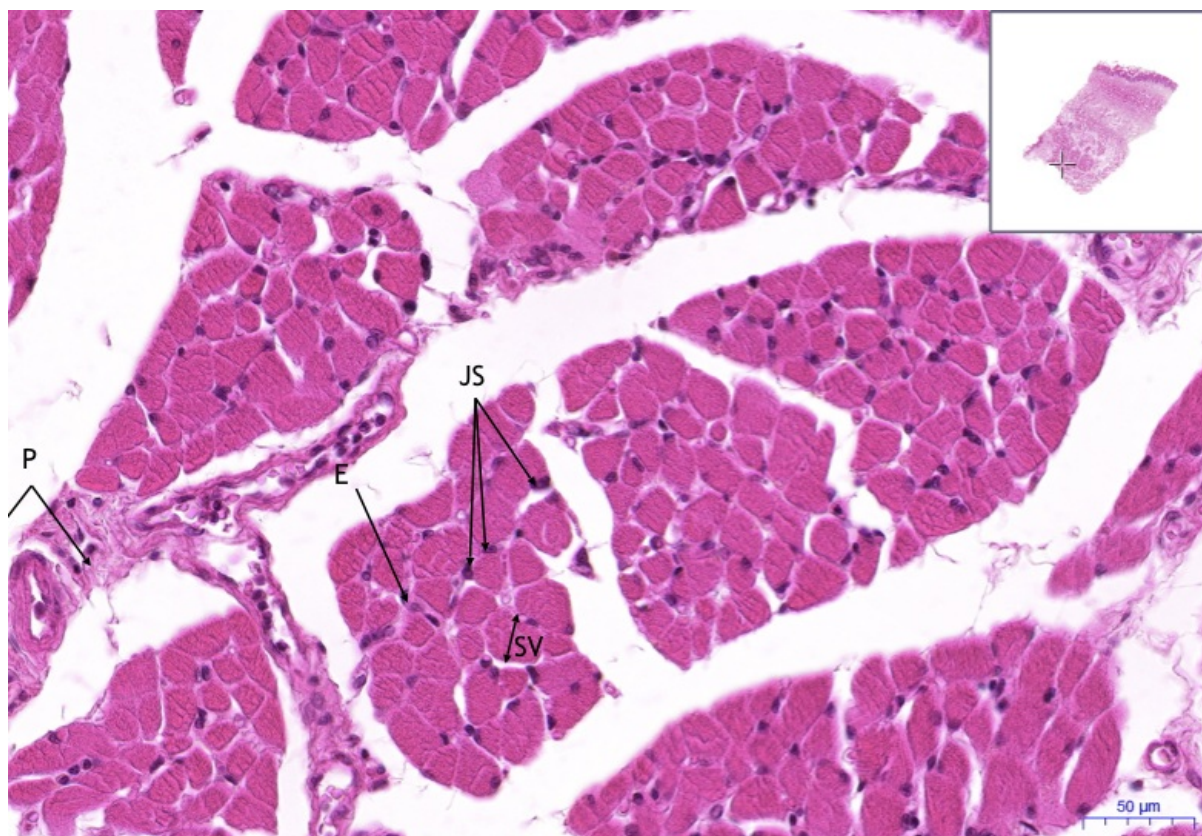


Soubor: Jazyk - radix- Tongue - radix (transv.), HE 20x.jpeg



No higher resolution available.

Jazyk_-_radix-_Tongue_-_radix_(transv.),_HE_20x.jpeg (783 × 540 pixels, file size: 643 KB, MIME type: image/jpeg)

Open in Media Viewer

Popis Jazyk – radix/ Tongue – radix, HE 20x

Zdroj vlastní dílo

Datum 2019-01-08

Autor Ústav histologie a embryologie 3. LF UK

Licence

Tento soubor podléhá licenci Creative Commons *Uvedte původ - Neužívejte komerčně - Nezpracovávejte* 3.0 Česko (<http://creativecommons.org/licenses/by-nc-nd/3.0/cz/deed.cs>)

Dílo smíte:

- **Šířit** — kopírovat, distribuovat a sdělovat veřejnosti.

Za těchto podmínek:

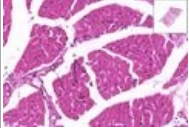


- **Uvedte původ** — Máte povinnost uvést údaje o autorovi a tomto díle způsobem, který stanovil autor nebo poskytovatel licence (ne však tak, aby vznikl dojem, že podporují vás nebo způsob, jakým dílo užíváte).
- **Nezpracovávejte** — Toto dílo nesmíte pozměňovat, doplňovat, využívat celé nebo částečně v jiných dílech.
- **Neužívejte komerčně** — Toto dílo nesmíte využít pro komerční účely.

Toto shrnutí vyjadřuje v obecném jazyce základní podmínky licenčního ujednání Creative Commons (<https://creativecommons.org>), které je pro vás závazné v plném znění. Existenci zde uvedené verze licence ověříte pomocí zkoušky funkčnosti odkazu na ni (<http://creativecommons.org/licenses/by-nc-nd/3.0/cz/deed.cs>).

File history

Click on a date/time to view the file as it appeared at that time.

	Date/Time	Thumbnail	Dimensions	User	Comment
current	04:13, 8 January 2019		783 × 540 (643 KB)	Mr.neuron (talk contribs)	{{Soubor popis = Tenké střevo/ Small intestine, HE 20x zdroj = {{vlastní dílo}} datum = 2019-01-08 autor = Ústav histologie a embryologie 3. LF UK licence = {{cc by-nc-nd 3.0 cz}} }} Kategorie:Histologické preparáty [[Kategorie:Obr...

You cannot overwrite this file.

File usage

The following 3 pages use this file:

- Kosterní sval / Skeletal muscle - HE
- Soubor:Tenké střevo- Small intestine, HE 20x.jpeg (file redirect)
 - Kosterní sval / Skeletal muscle - HE