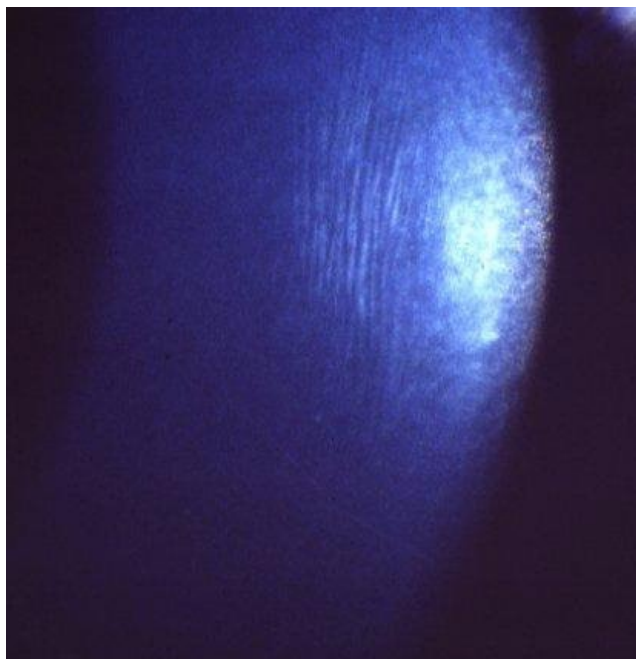


Soubor:Keratokonus-Vogtovy strie.jpg



No higher resolution available.

Keratokonus-Vogtovy_strie.jpg (411 × 426 pixels, file size: 24 KB, MIME type: image/jpeg)

Popis Vogtovy strie rohovky při keratokonu

Zdroj Oční klinika FN Hradec Králové

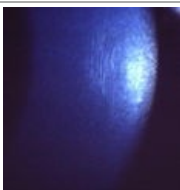
Datum 2012-11-30

Autor Oční klinika FN Hradec Králové

Licence Vyhrazeno jen pro přímé užití na stránkách WikiSkripta.eu

File history

Click on a date/time to view the file as it appeared at that time.

	Date/Time	Thumbnail	Dimensions	User	Comment
current	20:57, 30 November 2012		411 × 426 (24 KB)	Adnav (talk contribs)	{ {Soubor popis = Vogtovy strie rohovky při keratokonu zdroj = Oční klinika FN Hradec Králové datum = 2012-11-30 autor = Oční klinika FN Hradec Králové licence = { {WS_licence}} } } Kategorie:Oční lékařství Kategorie:Obrázky

You cannot overwrite this file.

File usage

The following page uses this file:

- Degenerace a dystrofie rohovky

Metadata

This file contains additional information, probably added from the digital camera or scanner used to create or digitize it.

If the file has been modified from its original state, some details may not fully reflect the modified file.