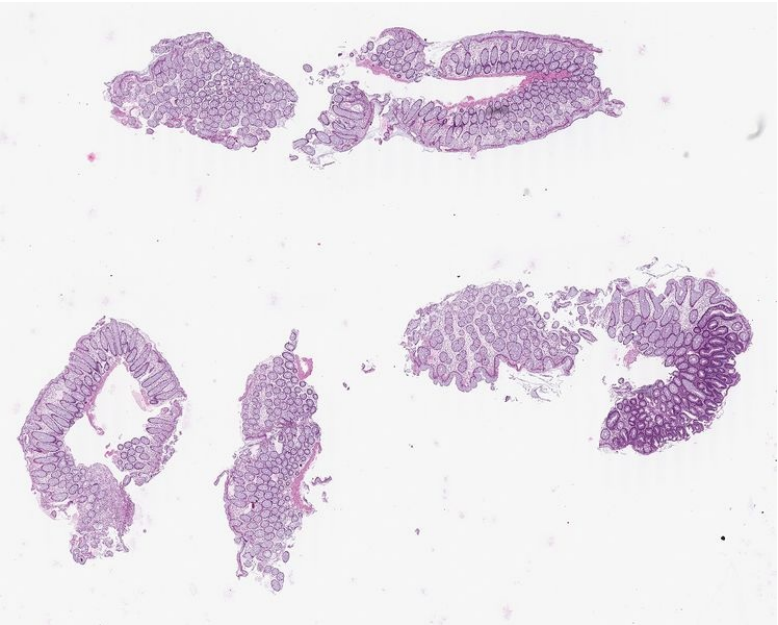


Soubor:LG tubulární adenom tlustého střeva, HE ico.jpg



This image can contain annotations.
Move the mouse over the image to display.
No higher resolution available.

LG_tubulární_adenom_tlustého_střeva,_HE_ico.jpg (747 × 599 pixels, file size: 63 KB, MIME type: image/jpeg)

Open in Media Viewer

Popis	LG tubulární adenom tlustého střeva, barvení HE, náhled na sklíčko
Zdroj	http://de.pathowiki.org/wiki/Datei:Low_grade_intraepitheliale_Neoplasie_Dickdarm_tubulaeres_Adenom_30343_10_HE_ico.jpg
Datum	2013-01-13
Autor	Mathias Roßner
Licence	<div><div><div><div><div><div></div></div></div><div><div></div><div></div></div></div><div><div></div><div></div></div></div><div><div></div><div></div></div></div> <div><div></div></div>

Tento soubor podléhá licenci Creative Commons *Uvedte původ - Zachovejte licenci* 3.0 Mezinárodní (<http://creativecommons.org/licenses/by-sa/3.0/deed.cs>)
Dílo smíte:

- **Šířit** — kopírovat, distribuovat a sdělovat veřejnosti.
- **Upravovat** — pozměňovat, doplňovat, využívat celý nebo částečně v jiných dílech.
- **Využívat komerčně.**

Za těchto podmínek:

- **Uvedte původ** — Máte povinnost uvést údaje o autorovi a tomto díle způsobem, který stanovil autor nebo poskytovatel licence (ne však tak, aby vznikl dojem, že podporují vás nebo způsob, jakým dílo užíváte).
- **Zachovejte licenci** — Pokud toto dílo jakkoliv upravíte nebo použijete ve svém díle, máte povinnost výsledek své práce šířit pod stejnou nebo slučitelnou licenci.

Toto shrnutí vyjadřuje v obecném jazyce základní podmínky licenčního ujednání Creative Commons (<https://creativecommons.org>), které je pro vás závazné v plném znění. Existenci zde uvedené verze licence ověřte pomocí zkoušky funkčnosti odkazu na ni (<http://creativecommons.org/licenses/by-sa/3.0/deed.cs>).

File history

Click on a date/time to view the file as it appeared at that time.

	Date/Time	Thumbnail	Dimensions	User	Comment
current	13:56, 3 September 2014		747 × 599 (63 KB)	Formol (talk contribs)	{{Soubor popis = LG tubulární adenom tlustého střeva, barvení HE, náhled na sklíčko zdroj = http://de.pathowiki.org/wiki/Datei:Low_grade_intraepitheliale_Neoplasie_Dickdarm_tubulaeres_Adenom_30343_10_HE_ico.jpg datum = 2013-01-13 autor = Ma...

You cannot overwrite this file.

File usage

The following page uses this file:

- Kolorektální adenom

Metadata

This file contains additional information, probably added from the digital camera or scanner used to create or digitize it.

If the file has been modified from its original state, some details may not fully reflect the modified file.

