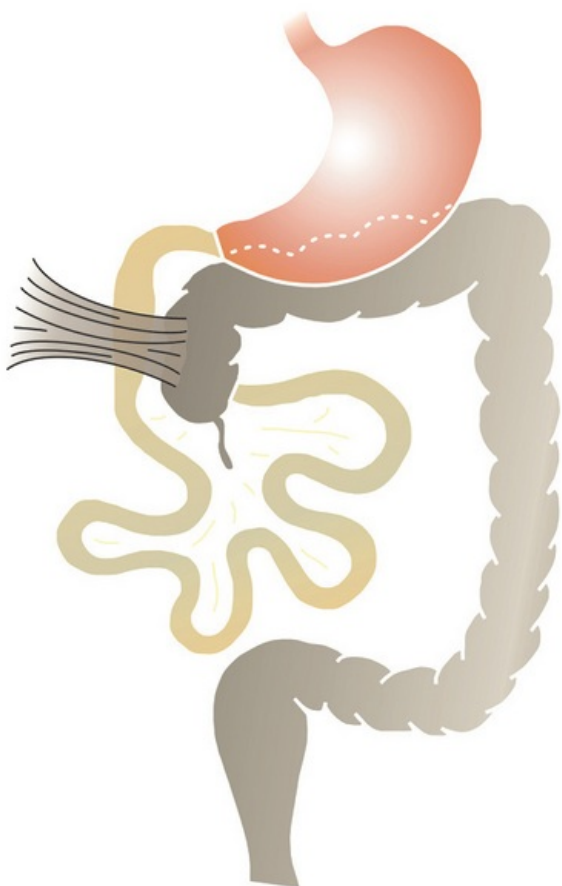


Soubor:Ladduv syndrom.png



This image can contain annotations.
Move the mouse over the image to display.
Size of this preview: 377 × 599 pixels.

Original file (500 × 794 pixels, file size: 215 KB, MIME type: image/png)

 **Open in Media Viewer** 

Popis laddův syndrom

Zdroj vlastní dílo

Datum 2010-11-26

Autor Malmstajn

Licence

Tento soubor podléhá licenci Creative Commons *Uvedte původ* 3.0 Česko (<http://creativecommons.org/licenses/by/3.0/cz/deed.cs>)

Dílo smíte:

- **Šířit** — kopírovat, distribuovat a sdělovat veřejnosti.
- **Upravovat** — pozměňovat, doplňovat, využívat celý nebo částečně v jiných dílech.
- **Využívat komerčně.**




Za těchto podmínek:

- **Uvedte původ** — Máte povinnost uvést údaje o autorovi a tomto díle způsobem, který stanovil autor nebo poskytovatel licence (ne však tak, aby vznikl dojem, že podporují vás nebo způsob, jakým dílo užíváte).

Toto shrnutí vyjadřuje v obecném jazyce základní podmínky licenčního ujednání Creative Commons (<https://creativecommons.org>), které je pro vás závazné v plném znění. Existenci zde uvedené verze licence ověřte pomocí zkoušky funkčnosti odkazu na ni (<http://creativecommons.org/licenses/by/3.0/cz/deed.cs>).

File history

Click on a date/time to view the file as it appeared at that time.

| | Date/Time | Thumbnail | Dimensions | User | Comment |
|---------|--------------------------------|---|--------------------|-----------------------------|---|
| current | 09:53, 26 November 2010 |  | 500 × 794 (215 KB) | Malmstajn (talk contribs) | {{Soubor popis = laddův syndrom zdroj = {{vlastní dílo}} datum = 2010-11-26 autor = Uživatel:Malmstajn licence = {{cc by 3.0 cz}} }} Kategorie:pediatrie Kategorie:Obrázky |

You cannot overwrite this file.

File usage

The following 5 pages use this file:

- Laddův syndrom
- Malrotace střeva a volvulus
- Náhlé příhody břišní u dětí
- Obstrukce duodena
- Obstrukce tenkého střeva