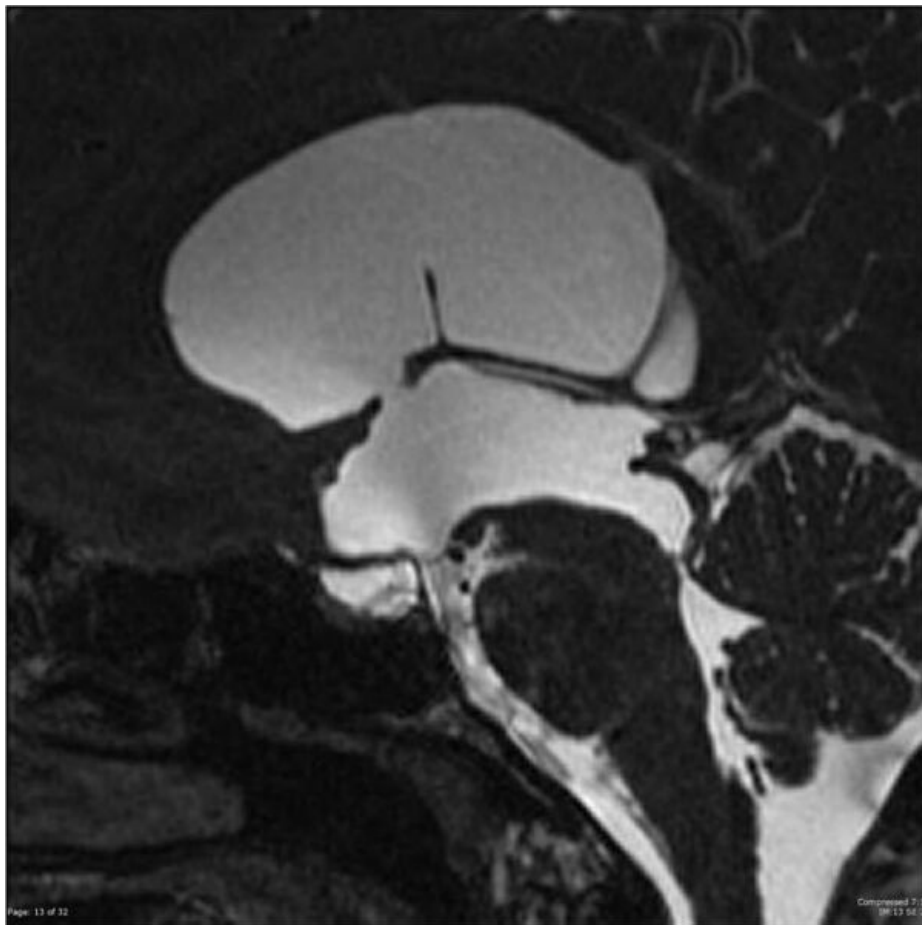


# Soubor: MRI T2 - postoperativní snímek ventrikulostomie III.komory (příčinou obstrukčního hydrocefalu byla stenóza aquaeductus Sylvii).jpg



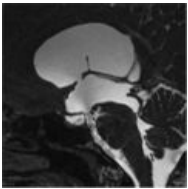
Size of this preview: 600 × 600 pixels.

Original file (630 × 630 pixels, file size: 34 KB, MIME type: image/jpeg)

<b>Popis</b>	MRI T2 - postoperativní snímek ventrikulostomie III.komory (příčinou obstrukčního hydrocefalu byla stenóza aquaeductus Sylvii)
<b>Zdroj</b>	<a href="https://radiopaedia.org/articles/third-ventriculostomy?lang=us">https://radiopaedia.org/articles/third-ventriculostomy?lang=us</a>
<b>Datum</b>	2021-04-10
<b>Autor</b>	kolektiv Radiopaedia
<b>Licence</b>	Volné dílo nebo soubor, který nemá povahu autorského díla.

## File history

Click on a date/time to view the file as it appeared at that time.

	Date/Time	Thumbnail	Dimensions	User	Comment
current	<b>14:20, 10 April 2021</b>		630 × 630 (34 KB)	AdELA (talk   contribs)	

You cannot overwrite this file.

## File usage

The following page uses this file:

- Chirurgická léčba hydrocefalu