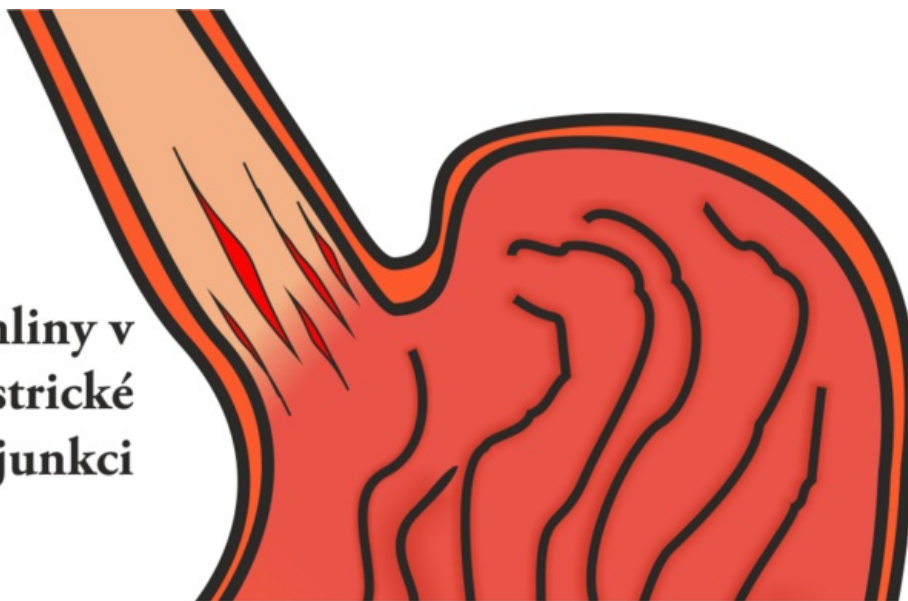


Soubor:Mallory-Weiss syndrom.png

trhliny v
esofagogastrické
junkci



Size of this preview: 800 × 386 pixels.

Original file (1,143 × 551 pixels, file size: 186 KB, MIME type: image/png)

Popis Mallory-Weissův syndrom

Zdroj vlastní dílo

Datum 2011-11-10

Autor Adnav

Licence

Tento soubor podléhá licenci Creative Commons *Uvedte původ* 3.0 Mezinárodní (<http://creativecommons.org/licenses/by/3.0/deed.cs>)

Dílo smíte:

- **Šířit** — kopírovat, distribuovat a sdělovat veřejnosti.
- **Upravovat** — pozměňovat, doplňovat, využívat celý nebo částečně v jiných dílech.
- **Využívat komerčně.**




Za těchto podmínek:

- **Uvedte původ** — Máte povinnost uvést údaje o autorovi a tomto díle způsobem, který stanovil autor nebo poskytovatel licence (ne však tak, aby vznikl dojem, že podporují vás nebo způsob, jakým dílo užíváte).

Toto shrnutí vyjadřuje v obecném jazyce základní podmínky licenčního ujednání Creative Commons (<https://creativecommons.org>), které je pro vás závazné v plném znění. Existenci zde uvedené verze licence ověřte pomocí zkoušky funkčnosti odkazu na ni (<http://creativecommons.org/licenses/by/3.0/deed.cs>).

File history

Click on a date/time to view the file as it appeared at that time.

	Date/Time	Thumbnail	Dimensions	User	Comment
current	18:15, 10 November 2011		1,143 × 551 (186 KB)	Adnav (talk contribs)	{{Soubor popis = Mallory-Weissův syndrom zdroj = {{vlastní dílo}} datum = 2011-11-10 autor = Uživatel:Adnav licence = {{cc by 3.0}} }} Kategorie:Patologie Kategorie:Obrázky

You cannot overwrite this file.

File usage

The following page uses this file:

- Mallory-Weissův syndrom