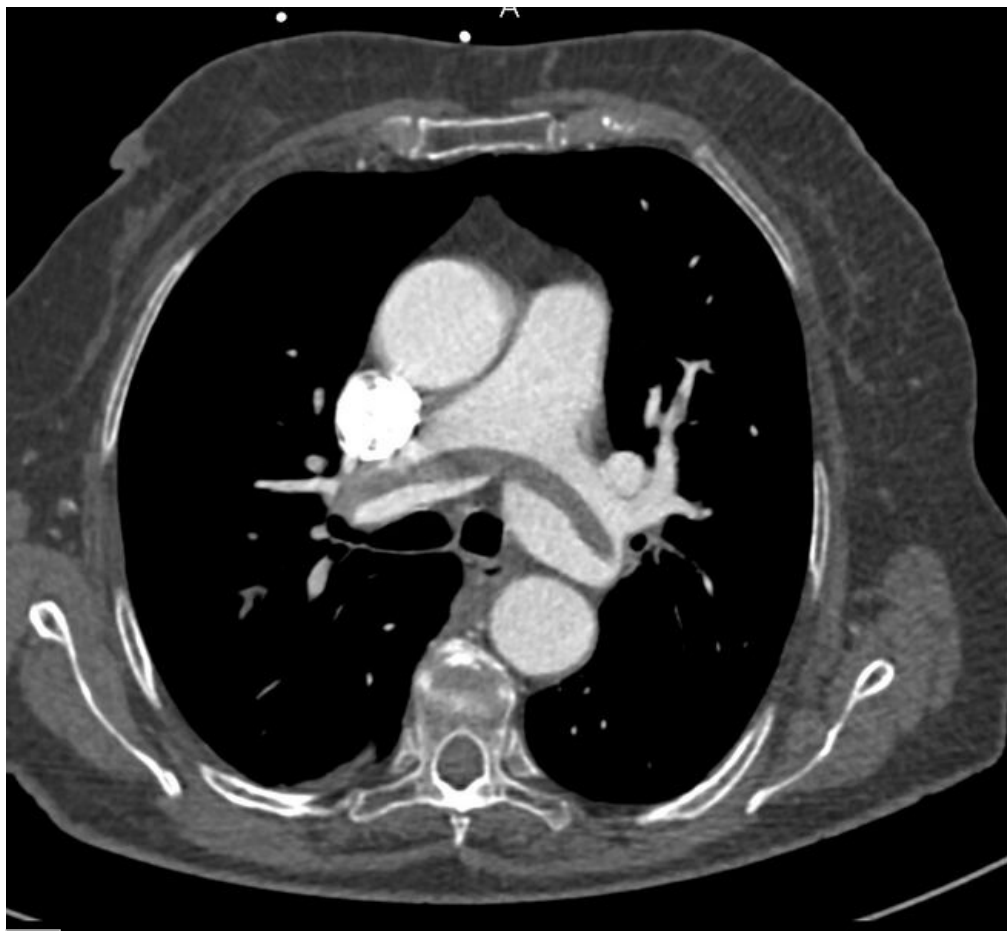

Soubor:PE.jpg



This image can contain annotations.
Move the mouse over the image to display.
Size of this preview: 655 × 600 pixels.

Original file (897 × 821 pixels, file size: 197 KB, MIME type: image/jpeg)



Open in Media Viewer



Popis CT angiografie - embolizace plicnice

Zdroj Radiologická klinika FNHK

Datum 2012-05-26

Autor Radiologická klinika FNHK

Licence

Tento soubor podléhá licenci Creative Commons *Uvedte původ* 3.0 Česko (<http://creativecommons.org/licenses/by/3.0/cz/deed.cs>)

Dílo smíte:

- **Šířit** — kopírovat, distribuovat a sdělovat veřejnosti.
- **Upravovat** — pozměňovat, doplňovat, využívat celý nebo částečně v jiných dílech.
- **Využívat komerčně.**



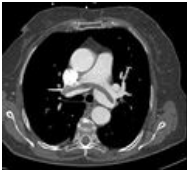
Za těchto podmínek:

- **Uvedte původ** — Máte povinnost uvést údaje o autorovi a tomto díle způsobem, který stanovil autor nebo poskytovatel licence (ne však tak, aby vznikl dojem, že podporují vás nebo způsob, jakým dílo užíváte).

Toto shrnutí vyjadřuje v obecném jazyce základní podmínky licenčního ujednání Creative Commons (<https://creativecommons.org>), které je pro vás závazné v plném znění. Existenci zde uvedené verze licence ověřte pomocí zkoušky funkčnosti odkazu na ni (<http://creativecommons.org/licenses/by/3.0/cz/deed.cs>).

File history

Click on a date/time to view the file as it appeared at that time.

	Date/Time	Thumbnail	Dimensions	User	Comment
current	17:02, 26 May 2012		897 × 821 (197 KB)	Adnav (talk contribs)	{{Soubor popis = CT angiografie - embolizace plicnice zdroj = Radiologická klinika FNHK datum = 2012-05-26 autor = Radiologická klinika FNHK licence = {{cc by 3.0 cz}} }} Kategorie:Radiodiagnostika Kategorie:Neodkladná medicína [[Kategori

You cannot overwrite this file.

File usage

The following page uses this file:

- Embolie

Metadata

This file contains additional information, probably added from the digital camera or scanner used to create or digitize it.

If the file has been modified from its original state, some details may not fully reflect the modified file.