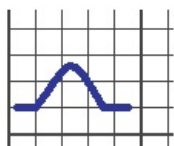
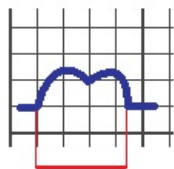


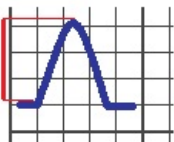
Soubor:Patologie P vlny.png



normální vlna P



P mitrale



P pulmonale



This image can contain annotations.
Move the mouse over the image to display.
No higher resolution available.

Patologie_P_vlny.png (280 × 359 pixels, file size: 6 KB, MIME type: image/png)

Open in Media Viewer

Popis Schéma typických patologií P vlny.

Zdroj vlastní dílo

Datum 2011-05-26

Autor Petr b

Licence

Tento soubor podléhá licenci Creative Commons *Uvedte původ* 3.0 Česko (<http://creativecommons.org/licenses/by/3.0/cz/deed.cs>)

Dílo smíte:

- **Šířit** — kopírovat, distribuovat a sdělovat veřejnosti.
- **Upravovat** — pozměňovat, doplňovat, využívat celý nebo částečně v jiných dílech.
- **Využívat komerčně.**



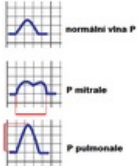
Za těchto podmínek:

- **Uvedte původ** — Máte povinnost uvést údaje o autorovi a tomto díle způsobem, který stanovil autor nebo poskytovatel licence (ne však tak, aby vznikl dojem, že podporují vás nebo způsob, jakým dílo užíváte).

Toto shrnutí vyjadřuje v obecném jazyce základní podmínky licenčního ujednání Creative Commons (<https://creativecommons.org>), které je pro vás závazné v plném znění. Existenci zde uvedeného verze licence ověřte pomocí zkoušky funkčnosti odkazu na ni (<http://creativecommons.org/licenses/by/3.0/cz/deed.cs>).

File history

Click on a date/time to view the file as it appeared at that time.

	Date/Time	Thumbnail	Dimensions	User	Comment
current	13:31, 26 May 2011		280 × 359 (6 KB)	Petrb (talk contribs)	{{Soubor popis = Schéma typických patologií P vlny. zdroj = {{vlastní dílo}} datum = 2011-05-26 autor = Uživatel:Petrb licence = {{cc by 3.0 cz}} }} Kategorie:Patofyziologie Kategorie:Obrázky

You cannot overwrite this file.

File usage

The following page uses this file:

- Popis EKG