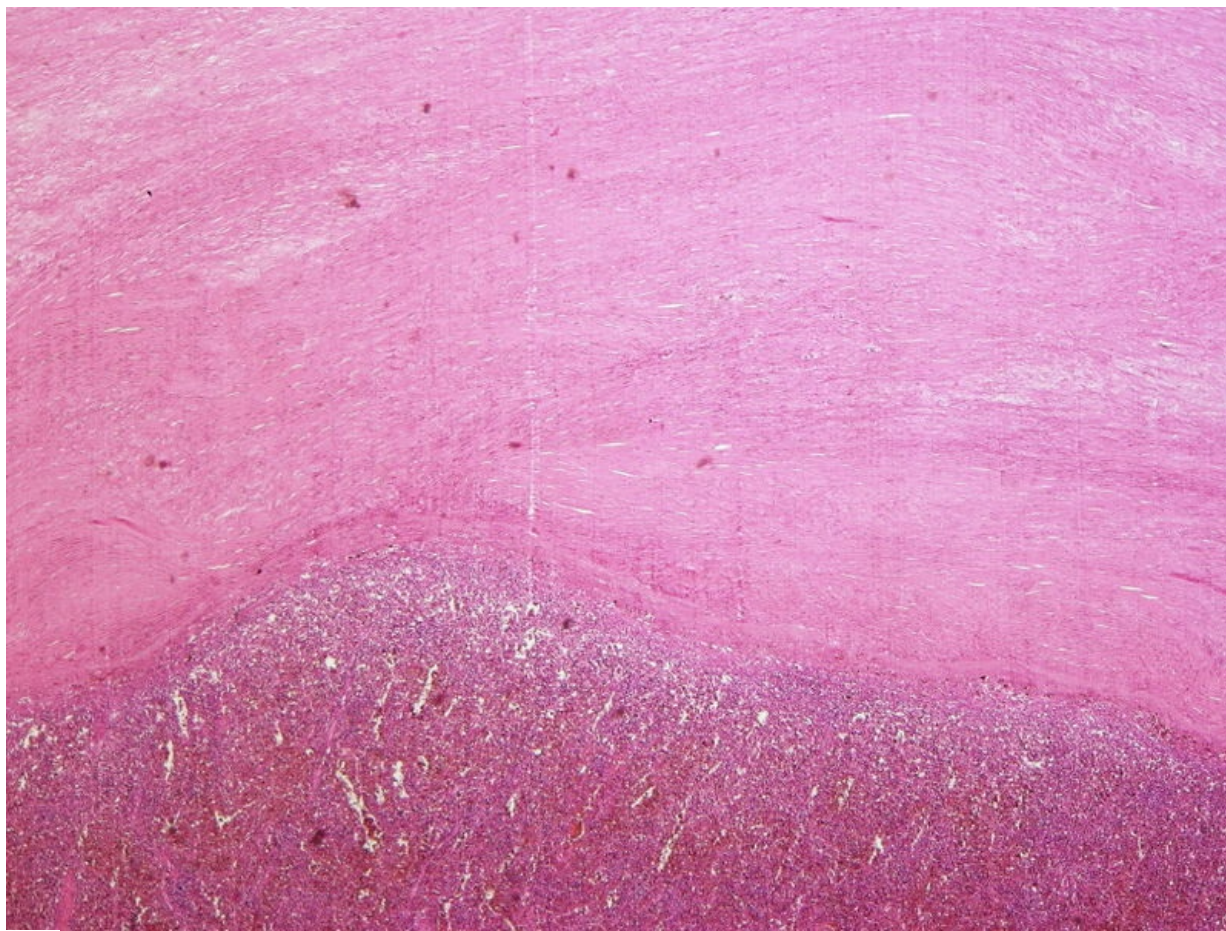


# Soubor:Perisplenitis cartilaginea (3B).jpg



This image can contain annotations.  
Move the mouse over the image to display.  
Size of this preview: 800 × 600 pixels.

Original file (3,264 × 2,448 pixels, file size: 4.27 MB, MIME type: image/jpeg)

 **Open in Media Viewer** 

**Popis** Perisplenitis cartilaginea (preparát) zvětšení

**Zdroj** sbírka patologického ústavu 1. LF

**Datum** 2017-04-07

**Autor** Patologický ústav 1. LF

**Licence**

**Tento soubor podléhá licenci Creative Commons *Uvedte původ* 3.0 Česko (<http://creativecommons.org/licenses/by/3.0/cz/deed.cs>)**

**Dílo smíte:**

- **Šířit** — kopírovat, distribuovat a sdělovat veřejnosti.
- **Upravovat** — pozměňovat, doplňovat, využívat celý nebo částečně v jiných dílech.
- **Využívat komerčně.**





**Za těchto podmínek:**

- **Uvedte původ** — Máte povinnost uvést údaje o autorovi a tomto díle způsobem, který stanovil autor nebo poskytovatel licence (ne však tak, aby vznikl dojem, že podporují vás nebo způsob, jakým dílo užíváte).

Toto shrnutí vyjadřuje v obecném jazyce základní podmínky licenčního ujednání Creative Commons (<https://creativecommons.org>), které je pro vás závazné v plném znění. Existenci zde uvedené verze licence ověřte pomocí zkoušky funkčnosti odkazu na ni (<http://creativecommons.org/licenses/by/3.0/cz/deed.cs>).

## File history

Click on a date/time to view the file as it appeared at that time.

	Date/Time	Thumbnail	Dimensions	User	Comment
current	<b>00:12, 7 April 2017</b>		3,264 × 2,448 (4.27 MB)	L.Hoznauerová (talk   contribs)	pro anotace
	00:10, 7 April 2017		3,264 × 2,448 (4.27 MB)	L.Hoznauerová (talk   contribs)	{ {Soubor  popis = Perisplenitis cartilaginea (preparát) zvětšení  zdroj = sbírka patologického ústavu 1. LF  datum = 2017-04-07  autor = Patologický ústav 1. LF  licence = { {cc by 3.0 cz}} } }

Kategorie:Patologické preparáty (1. LF UK) [[...]

You cannot overwrite this file.

## File usage

The following 3 pages use this file:

- Hyalinní dystrofie
- Perisplenitis cartilaginea (preparát)
- Poruchy mezibuněčné hmoty

## Metadata

This file contains additional information, probably added from the digital camera or scanner used to create or digitize it.

If the file has been modified from its original state, some details may not fully reflect the modified file.

Image title	OLYMPUS DIGITAL CAMERA
Camera manufacturer	OLYMPUS IMAGING CORP.
Camera model	SP350
Exposure time	1/1,600 sec (0.000625)
F Number	f/8
ISO speed rating	50
Date and time of data generation	Unknown date
Lens focal length	11 mm