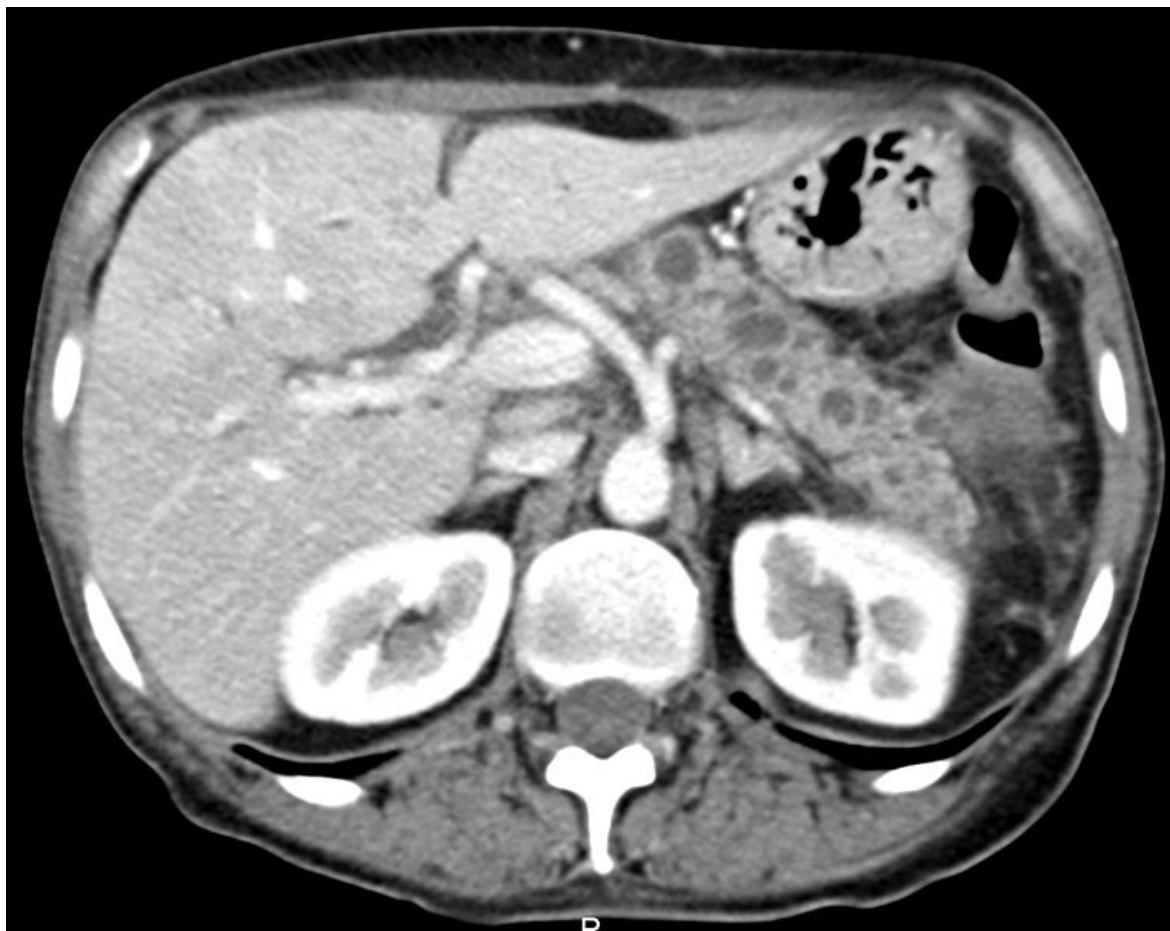

Soubor:Pseudocysty slinivky 2.jpg



Size of this preview: 764 × 600 pixels.

Original file (1,148 × 901 pixels, file size: 325 KB, MIME type: image/jpeg)

Popis CT pseudocysty pancreatu

Zdroj Radiologická klinika FNHK

Datum 2012-10-13

Autor Radiologická klinika FNHK

Licence

Tento soubor podléhá licenci Creative Commons *Uvedte původ* 3.0 Mezinárodní (<http://creativecommons.org/licenses/by/3.0/deed.cs>)

Dílo smíte:

- **Šířit** — kopírovat, distribuovat a sdělovat veřejnosti.
- **Upravovat** — pozměňovat, doplňovat, využívat celý nebo částečně v jiných dílech.
- **Využívat komerčně.**




Za těchto podmínek:

- **Uvedte původ** — Máte povinnost uvést údaje o autorovi a tomto díle způsobem, který stanovil autor nebo poskytovatel licence (ne však tak, aby vznikl dojem, že podporují vás nebo způsob, jakým dílo užíváte).

Toto shrnutí vyjadřuje v obecném jazyce základní podmínky licenčního ujednání Creative Commons (<https://creativecommons.org>), které je pro vás závazné v plném znění. Existenci zde

File history

Click on a date/time to view the file as it appeared at that time.

	Date/Time	Thumbnail	Dimensions	User	Comment
current	13:12, 13 October 2012		1,148 × 901 (325 KB)	Adnav (talk contribs)	{{Soubor popis = CT pseudocysty pancreatu zdroj = Radiologická klinika FNHK datum = 2012-10-13 autor = Radiologická klinika FNHK licence = {{cc by 3.0}} }} Kategorie:Radiodiagnostika Kategorie:Obrázky

You cannot overwrite this file.

File usage

The following page uses this file:

- Chronická pankreatitida

Metadata

This file contains additional information, probably added from the digital camera or scanner used to create or digitize it.

If the file has been modified from its original state, some details may not fully reflect the modified file.