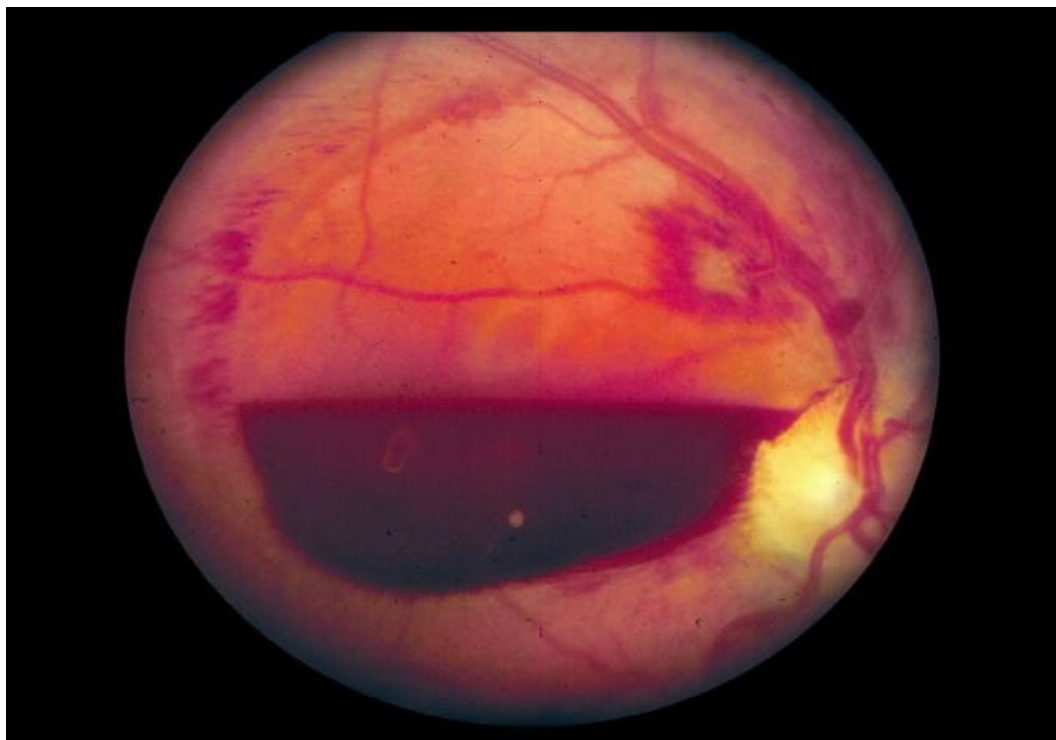


# Soubor:Retrovitreální krvácení.jpg



This image can contain annotations.  
Move the mouse over the image to display.  
No higher resolution available.

Retrovitreální\_krvácení.jpg (688 × 479 pixels, file size: 34 KB, MIME type: image/jpeg)

 **Open in Media Viewer** 

**Popis** Preretinální krvácení

**Zdroj** Oční klinika FN Hradec Králové

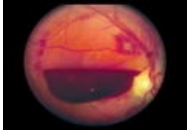
**Datum** 2012-11-30

**Autor** Oční klinika FN Hradec Králové

**Licence** Vyhrazeno jen pro přímé užití na stránkách WikiSkripta.eu

## File history

Click on a date/time to view the file as it appeared at that time.

|         | Date/Time                      | Thumbnail   | Dimensions           | User                    | Comment   |
|---------|--------------------------------|---|----------------------|-------------------------|---|
| current | <b>21:32, 30 November 2012</b> |  | 688 × 479<br>(34 KB) | Adnav (talk   contribs) | { {Soubor  popis = Preretinální krvácení<br> zdroj = Oční klinika FN Hradec Králové<br> datum = 2012-11-30  autor = Oční klinika<br>FN Hradec Králové  licence =<br>{ {WS_licence}} } } Kategorie:Oční lékařství<br>Kategorie:Obrázky |

You cannot overwrite this file.

## File usage

The following page uses this file:

- Haemophthalmus

## Metadata

This file contains additional information, probably added from the digital camera or scanner used to create or digitize it.

If the file has been modified from its original state, some details may not fully reflect the modified file.