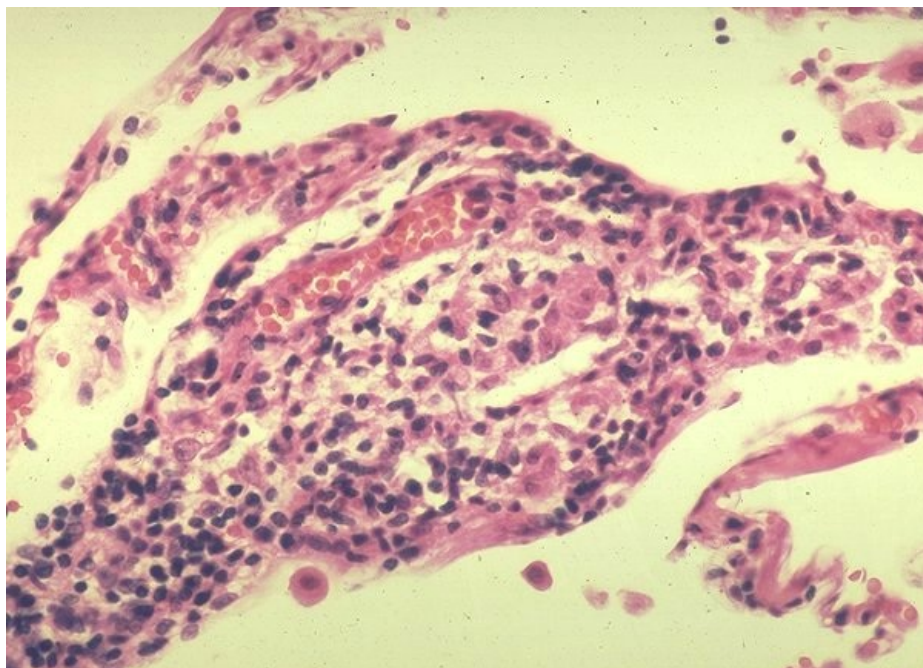


# Soubor:Sarkoidóza - vývoj granulomu 003.jpg



This image can contain annotations.  
Move the mouse over the image to display.  
No higher resolution available.

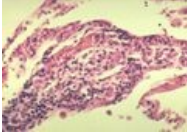
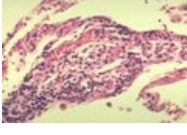
Sarkoidóza\_-\_vývoj\_granulomu\_003.jpg (600 × 432 pixels, file size: 67 KB, MIME type: image/jpeg)

 **Open in Media Viewer** 

<b>Popis</b>	Negranulomatózní intersticiální pneumonie/alveolitida. Malé kolekce makrofágů. Formace časného granulomu.
<b>Zdroj</b>	<a href="http://granuloma.homestead.com/Development.html">http://granuloma.homestead.com/Development.html</a>
<b>Datum</b>	2012-05-18
<b>Autor</b>	Yale Rosen, M.D.
<b>Licence</b>	<div><p><b>Tento soubor podléhá licenci Creative Commons <i>Uvedte původ - Neužívejte komerčně - Nezpracovávejte</i> 3.0 Česko (<a href="http://creativecommons.org/licenses/by-nc-nd/3.0/cz/deed.cs">http://creativecommons.org/licenses/by-nc-nd/3.0/cz/deed.cs</a>)</b></p><p><b>Dílo smíte:</b></p><ul style="list-style-type: none"><li>▪ <b>Šířit</b> — kopírovat, distribuovat a sdělovat veřejnosti.</li></ul><p><b>Za těchto podmínek:</b></p><div></div><ul style="list-style-type: none"><li>▪ <b>Uvedte původ</b> — Máte povinnost uvést údaje o autorovi a tomto díle způsobem, který stanovil autor nebo poskytovatel licence (ne však tak, aby vznikl dojem, že podporují vás nebo způsob, jakým dílo užíváte).</li><li>▪ <b>Nezpracovávejte</b> — Toto dílo nesmíte pozměňovat, doplňovat, využívat celé nebo částečně v jiných dílech.</li><li>▪ <b>Neužívejte komerčně</b> — Toto dílo nesmíte využít pro komerční účely.</li></ul><p>Toto shrnutí vyjadřuje v obecném jazyce základní podmínky licenčního ujednání Creative Commons (<a href="https://creativecommons.org">https://creativecommons.org</a>), které je pro vás závazné v plném znění. Existenci zde</p></div>

## File history

Click on a date/time to view the file as it appeared at that time.

	Date/Time	Thumbnail	Dimensions	User	Comment
current	<b>14:10, 18 May 2012</b>		600 × 432 (67 KB)	Dusan (talk   contribs)	{{Soubor  popis = Negrnulomatózní intersticiální pneumonie/alveolitida. Malé kolekce makrofágů. Formace časného granulomu.  zdroj = <a href="http://granuloma.homestead.com/Development.html">http://granuloma.homestead.com/Development.html</a>  datum = 2012-05-18  autor = Yale Rosen, M.D.  licence = {{bez li
	13:36, 18 May 2012		262 × 178 (17 KB)	Dusan (talk   contribs)	{{Soubor  popis = Negrnulomatózní intersticiální pneumonie/alveolitida. Malé kolekce makrofágů. Formace časného granulomu.  zdroj = <a href="http://granuloma.homestead.com/Development.html">http://granuloma.homestead.com/Development.html</a>  datum = 2012-05-18  autor = Yale Rosen, M.D.  licence = {{cc by-

You cannot overwrite this file.

## File usage

The following page uses this file:

- Sarkoidóza (patologie)

## Metadata

This file contains additional information, probably added from the digital camera or scanner used to create or digitize it.

If the file has been modified from its original state, some details may not fully reflect the modified file.