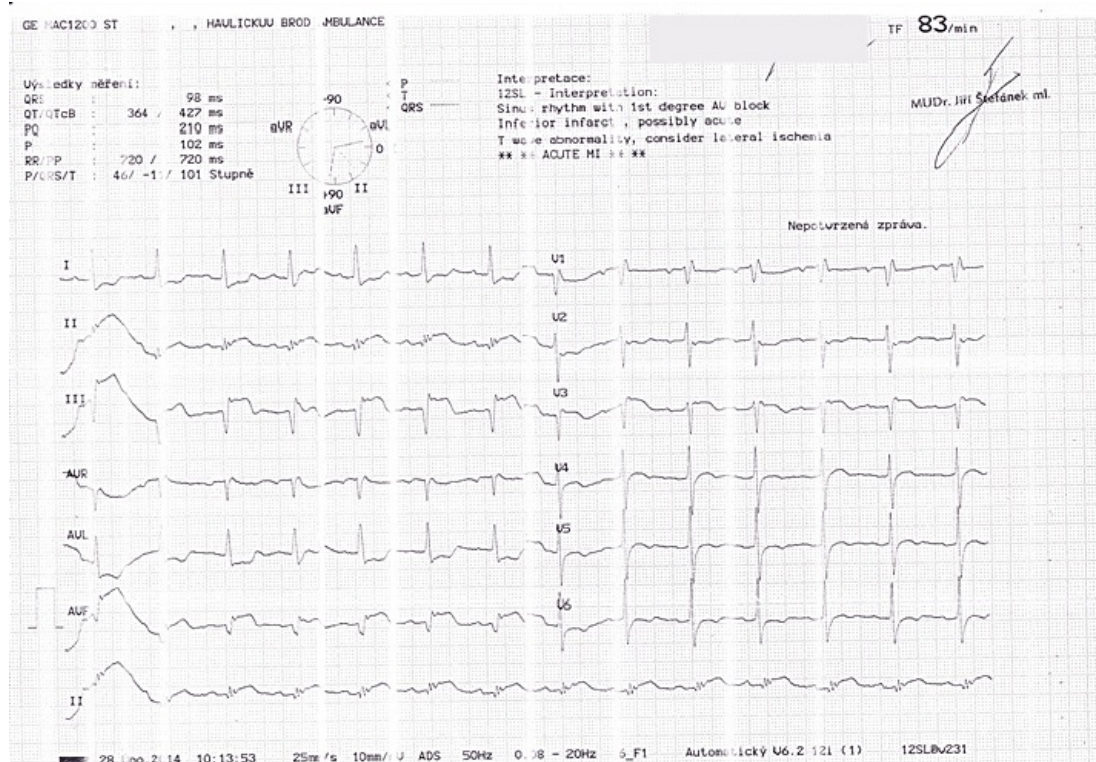


Soubor:Subakutní STEMI spodní stěny.jpg



This image can contain annotations.
Move the mouse over the image to display.
No higher resolution available.

Subakutní_STEMI_spodní_stěny.jpg (720 × 509 pixels, file size: 197 KB, MIME type: image/jpeg)

Open in Media Viewer

Popis

Pacientka (cca 75 let věku) byla z interní ambulance odeslána pro susp. STEMI na akutní koronarografii, při SKG nález vážného postižení 3 tepen s uzávěrem pravé koronární tepny, revaskularizace se nezdařila, pacientka odeslána zpět k monitoraci na JIP, z hlediska koronárního řečiště doporučen konzervativní postup. Při přijetí na JIP tento nález na EKG. Ve svodech II, III, aVF vidíme hluboké Q a elevace ST úseku, ve svodech I, aVL a V6 jsou zrcadlové deprese ST úseku a ve V5 a V6 i ploše negativní T vlny. Obraz je typický pro proběhlý STEMI infarkt spodní stěny. Všimnout si můžeme i rSr ve V1, který odpovídá inkompletnímu RBBB.

Zdroj

ŠTEFÁNEK, Jiří. *Medicína, nemoci, studium na 1. LF UK* [online]. [cit. 2015-12-20]. <<http://www.stefajir.cz/?q=ekg-z-praxe>>.

Datum

2015-12-20

Autor

Jiří Štefánek

Tento soubor podléhá licenci Creative Commons *Uveďte původ - Neužívejte komerčně - Nezpracovávejte* 3.0 Česko (<http://creativecommons.org/licenses/by-nc-nd/3.0/cz/deed.cs>)

Dílo smíte:

- **Šířit** — kopírovat, distribuovat a sdělovat veřejnosti.

Za těchto podmínek:

Licence



- **Uvedte původ** — Máte povinnost uvést údaje o autorovi a tomto díle způsobem, který stanovil autor nebo poskytovatel licence (ne však tak, aby vznikl dojem, že podporují vás nebo způsob, jakým dílo užíváte).
- **Nezpracovávejte** — Toto dílo nesmíte pozměňovat, doplňovat, využívat celé nebo částečně v jiných dílech.
- **Neužívejte komerčně** — Toto dílo nesmíte využít pro komerční účely.

Toto shrnutí vyjadřuje v obecném jazyce základní podmínky licenčního ujednání Creative Commons (<https://creativecommons.org>), které je pro vás závazné v plném znění. Existenci zde uvedené verze licence ověříte pomocí zkoušky funkčnosti odkazu na ni (<http://creativecommons.org/licenses/by-nc-nd/3.0/cz/deed.cs>).

Popis kartičky

Subakutní STEMI spodní stěny

Pacientka (cca 75 let věku) byla z interní ambulance odeslána pro susp. STEMI na akutní koronarografii, při SKG nález vážného postižení 3 tepen s uzávěrem pravé koronární tepny, revaskularizace se nezdařila, pacientka odeslána zpět k monitoraci na JIP, z hlediska koronárního řečiště doporučen konzervativní postup. Při přijetí na JIP tento nález na EKG. Ve svodech II, III, aVF vidíme hluboké Q a elevace ST úseku, ve svodech I, aVL a V6 jsou zrcadlové deprese ST úseku a ve V5 a V6 i ploše negativní T vlny. Obraz je typický pro proběhlý STEMI infarkt spodní stěny. Všimnout si můžeme i rSr ve V1, který odpovídá inkompletnímu RBBB.

File history

Click on a date/time to view the file as it appeared at that time.

	Date/Time	Thumbnail	Dimensions	User	Comment
current	12:06, 20 December 2015		720 × 509 (197 KB)	Zef (talk contribs)	VicuñaUploader 1.18

You cannot overwrite this file.

File usage

There are no pages that use this file.

Metadata

This file contains additional information, probably added from the digital camera or scanner used to create or digitize it.

If the file has been modified from its original state, some details may not fully reflect the modified file.

Camera manufacturer	Canon
Camera model	CanoScan LiDE 100