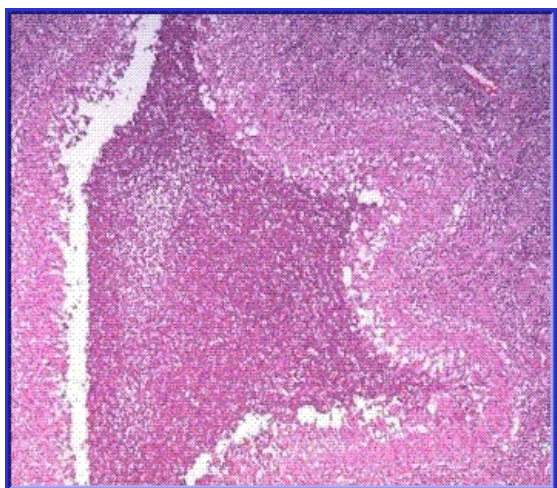


# Soubor:Suppurative stellate granuloma of undetermined etiology2.gif



No higher resolution available.

Suppurative\_stellate\_granuloma\_of\_undetermined\_etiology2.gif (359 × 315 pixels, file size: 45 KB, MIME type: image/gif)

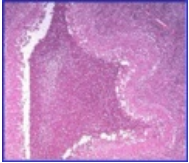
 [Open in Media Viewer](#) 

<b>Popis</b>	Suppurativní hvězdovitý granulom nejasné etiologie
<b>Zdroj</b>	<a href="http://granuloma.homestead.com/suppurative.html">http://granuloma.homestead.com/suppurative.html</a>
<b>Datum</b>	2012-05-25
<b>Autor</b>	Yale Rosen, M.D.

<b>Licence</b>	<p><b>Tento soubor podléhá licenci Creative Commons <i>Uvedte původ - Neužívejte komerčně - Nezpracovávejte</i> 3.0 Česko (<a href="http://creativecommons.org/licenses/by-nc-nd/3.0/cz/deed.cs">http://creativecommons.org/licenses/by-nc-nd/3.0/cz/deed.cs</a>)</b></p> <p><b>Dílo smíte:</b></p> <ul style="list-style-type: none"><li>▪ <b>Šířit</b> — kopírovat, distribuovat a sdělovat veřejnosti.</li></ul> <p><b>Za těchto podmínek:</b></p> <ul style="list-style-type: none"><li>▪ <b>Uvedte původ</b> — Máte povinnost uvést údaje o autorovi a tomto díle způsobem, který stanovil autor nebo poskytovatel licence (ne však tak, aby vznikl dojem, že podporují vás nebo způsob, jakým dílo užíváte).</li><li>▪ <b>Nezpracovávejte</b> — Toto dílo nesmíte pozměňovat, doplňovat, využívat celé nebo částečně v jiných dílech.</li><li>▪ <b>Neužívejte komerčně</b> — Toto dílo nesmíte využít pro komerční účely.</li></ul> <p>Toto shrnutí vyjadřuje v obecném jazyce základní podmínky licenčního ujednání Creative Commons (<a href="https://creativecommons.org">https://creativecommons.org</a>), které je pro vás závazné v plném znění. Existenci zde uvedeně verze licence ověříte pomocí zkoušky funkčnosti odkazu na ni (<a href="http://creativecommons.org/licenses/by-nc-nd/3.0/cz/deed.cs">http://creativecommons.org/licenses/by-nc-nd/3.0/cz/deed.cs</a>).</p>
----------------	--

## File history

Click on a date/time to view the file as it appeared at that time.

	Date/Time	Thumbnail	Dimensions	User	Comment
current	13:04, 25 May 2012		359 × 315 (45 KB)	Dusan (talk   contribs)	{ {Soubor  popis = Suppurativní hvězdícovitý granulom nejasné etiologie  zdroj = http://granuloma.homestead.com/suppurative.html  datum = 2012-05-25  autor = Yale Rosen, M.D.  licence = { {cc by-nd 3.0 cz} } } } Kategorie:Patologie [[Kategorie:Obrázek

You cannot overwrite this file.

## File usage

There are no pages that use this file.