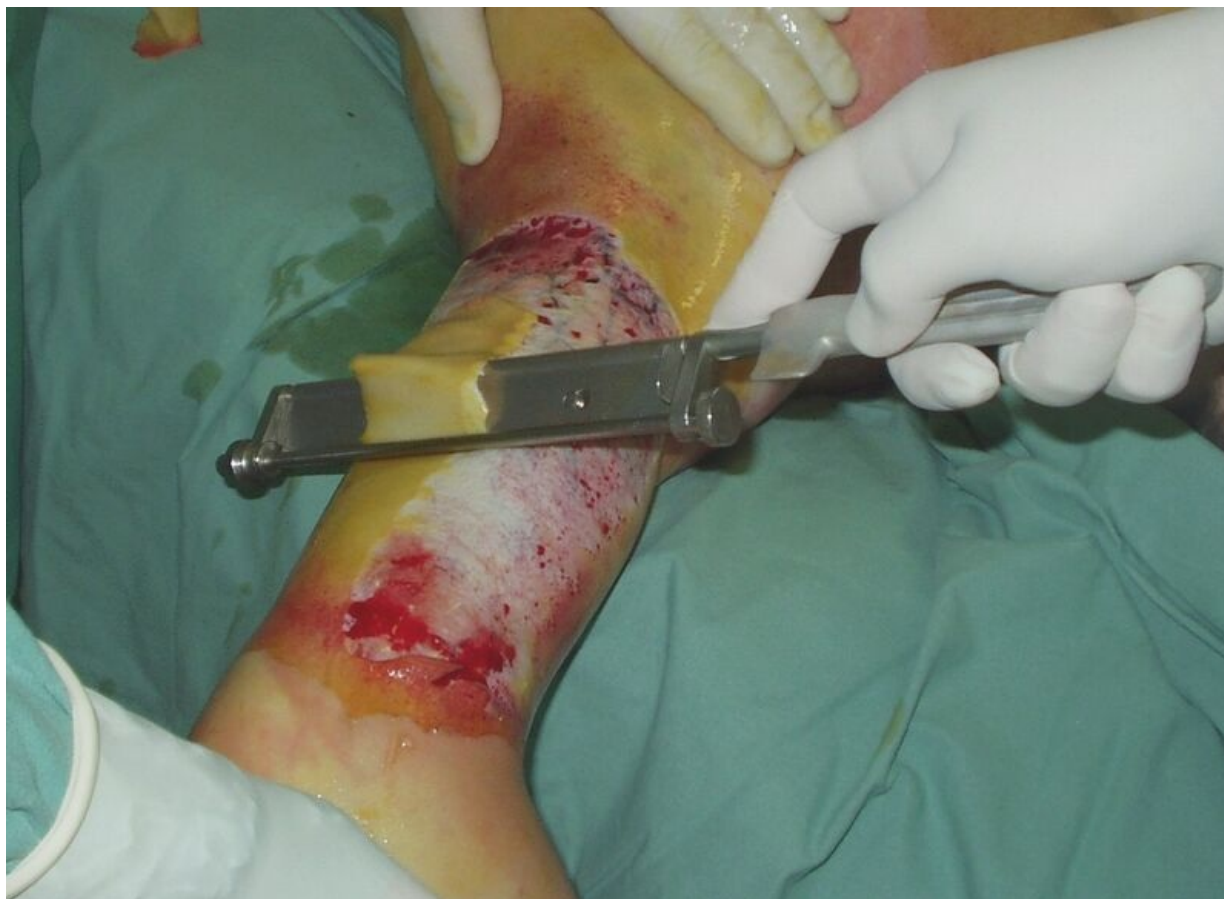

Soubor:Tangencialni nekrektomie popaleny 1.jpg



This image can contain annotations.
Move the mouse over the image to display.
Size of this preview: 800 × 583 pixels.

Original file (1,183 × 862 pixels, file size: 216 KB, MIME type: image/jpeg)

 **Open in Media Viewer** 

Popis

Ukázka tangenciální nekrektomie v oblasti paže na operačním sále – snímání první vrstvy nekrózy, nebylo dosud dosaženo vitální, nepopálené tkáně.

Zdroj

MUDr. Josef Bláha

Datum

2011-09-09

Autor

MUDr. Josef Bláha

Licence

Tento soubor podléhá licenci Creative Commons *Uvedte původ* 3.0 Česko (<http://creativecommons.org/licenses/by/3.0/cz/deed.cs>)

Dílo smíte:

- **Šířit** — kopírovat, distribuovat a sdělovat veřejnosti.
- **Upravovat** — pozměňovat, doplňovat, využívat celý nebo částečně v jiných dílech.
- **Využívat komerčně.**




Za těchto podmínek:

- **Uvedte původ** — Máte povinnost uvést údaje o autorovi a tomto díle způsobem, který stanovil autor nebo poskytovatel licence (ne však tak, aby vznikl dojem, že podporují vás nebo způsob, jakým dílo užíváte).

Toto shrnutí vyjadřuje v obecném jazyce základní podmínky licenčního ujednání Creative Commons (<https://creativecommons.org>), které je pro vás závazné v plném znění. Existenci zde uvedeně verze licence ověříte pomocí zkoušky funkčnosti odkazu na ni (<http://creativecommons.org/licenses/by/3.0/cz/deed.cs>).

File history

Click on a date/time to view the file as it appeared at that time.

| | Date/Time | Thumbnail | Dimensions | User | Comment |
|---------|---------------------------------|---|----------------------|-------------------------------|---|
| current | 13:49, 18 September 2011 |  | 1,183 × 862 (216 KB) | Pavel Dusek (talk contribs) | {{Soubor popis = Ukázka tangenciální nekrektomie v oblasti paže na operačním sále - snímání první vrstvy nekrózy, nebylo dosud dosaženo vitální, nepopálené tkáně. zdroj = MUDr. Josef Bláha datum = 2011-09-09 autor = MUDr. Josef |

You cannot overwrite this file.

File usage

The following page uses this file:

- Tangenciální excize popáleniny

Metadata

This file contains additional information, probably added from the digital camera or scanner used to create or digitize it.

If the file has been modified from its original state, some details may not fully reflect the modified file.

| | |
|----------------------------------|------------------------------|
| Image title | OLYMPUS DIGITAL CAMERA |
| Camera manufacturer | OLYMPUS OPTICAL CO.,LTD |
| Camera model | C2Z,D520Z,C220Z |
| Exposure time | 1/30 sec (0.033333333333333) |
| F Number | f/2.8 |
| ISO speed rating | 80 |
| Date and time of data generation | Unknown date |
| Lens focal length | 5 mm |