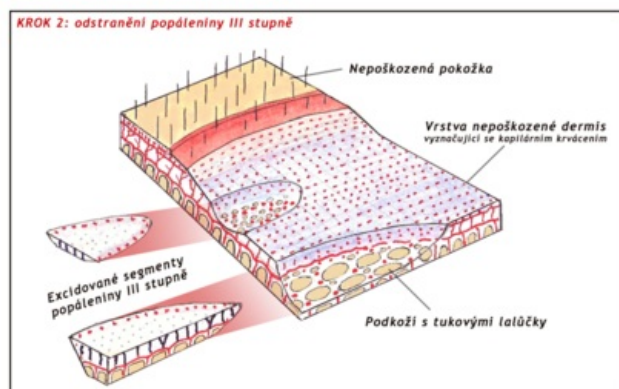
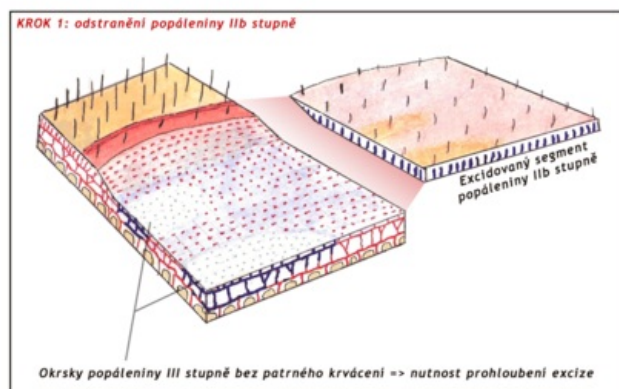


Soubor:Tangencialní nekrektomie popaleny schema.png

Tangenciální nekrektomie smíšené popaleny IIb a III stupně - po vrstvách



This image can contain annotations.
Move the mouse over the image to display.
Size of this preview: 450 × 600 pixels.

Original file (900 × 1,200 pixels, file size: 248 KB, MIME type: image/png)



Open in Media Viewer



Popis

Schematické znázornění tangenciální nekrektomie u smíšené popaleny IIb a III. stupně. Postupné odstraňování poškozené tkáně po vrstvách.

Zdroj

MUDr. Josef Bláha

Datum

2011-09-09

Autor

MUDr. Josef Bláha, grafická úprava Icewalker

Tento soubor podléhá licenci Creative Commons *Uvedte původ* 3.0 Česko (<http://creativecommons.org/licenses/by/3.0/cz/deed.cs>)

Dílo smíte:

- **Šířit** — kopírovat, distribuovat a sdělovat veřejnosti.
- **Upravovat** — pozměňovat, doplňovat, využívat celý nebo částečně v jiných dílech.

Licence



- **Využívat komerčně.**


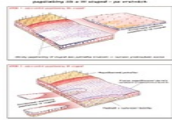
Za těchto podmínek:

- **Uveďte původ** — Máte povinnost uvést údaje o autorovi a tomto díle způsobem, který stanovil autor nebo poskytovatel licence (ne však tak, aby vznikl dojem, že podporují vás nebo způsob, jakým dílo užíváte).

Toto shrnutí vyjadřuje v obecném jazyce základní podmínky licenčního ujednání Creative Commons (<https://creativecommons.org>), které je pro vás závazné v plném znění. Existenci zde uvedené verze licence ověřte pomocí zkoušky funkčnosti odkazu na ni (<http://creativecommons.org/licenses/by/3.0/cz/deed.cs>).

File history

Click on a date/time to view the file as it appeared at that time.

	Date/Time	Thumbnail	Dimensions	User	Comment
current	22:29, 12 October 2011		900 × 1,200 (248 KB)	Filip (talk contribs)	Grafické zpráhlednění a zmenšení velikosti
	13:46, 18 September 2011		2,307 × 1,598 (2.08 MB)	Pavel Dusek (talk contribs)	{{Soubor popis = Schematické znázornění tangenciální nekrektomie u smíšené popáleniny IIb a III. stupně. Postupné odstraňování poškozené tkáně po vrstvách. zdroj = MUDr. Josef Bláha datum = 2011-09-09 autor = MUDr. Josef Bláha l

You cannot overwrite this file.

File usage

The following page uses this file:

- Tangenciální excize popáleniny