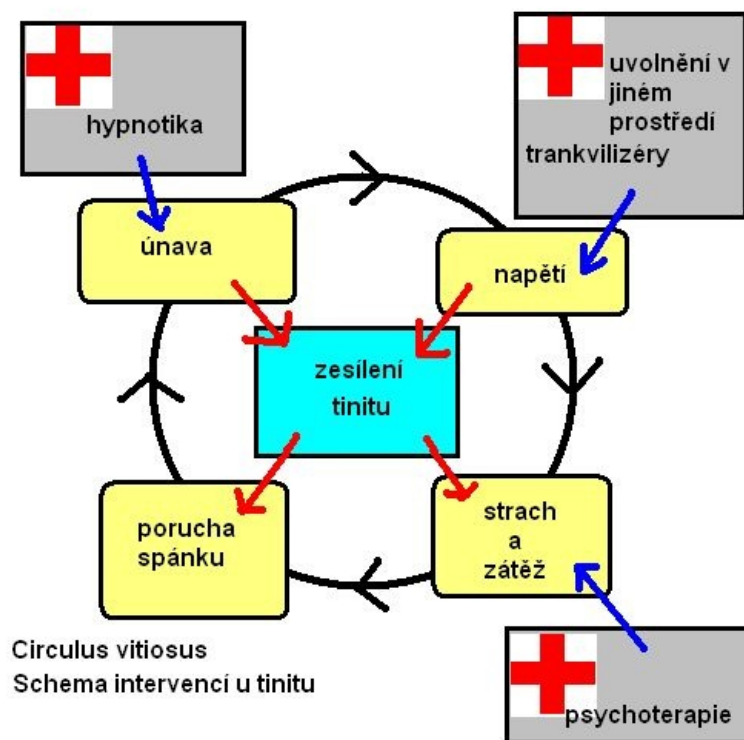


# Soubor:Tinitus.jpg



This image can contain annotations.  
Move the mouse over the image to display.  
No higher resolution available.

Tinitus.jpg (500 × 500 pixels, file size: 45 KB, MIME type: image/jpeg)

**Open in Media Viewer**

## Popis

<b>Popis</b>	Circulus vitiosus a schema možností terapeutických intervencí
<b>Zdroj</b>	Volně překreslený obrázek č. 22.10. z GESENHUES, S – ZIESCHÉ, R. Vademecum lékaře : Všeobecné praktické lékařství. 1. české. vydání. Praha : Galén, 2006. ISBN 80-7262-444-X.
<b>Datum</b>	2011-01-09
<b>Autor</b>	Michaelka

**Tento soubor podléhá licenci Creative Commons *Uvedte původ - Zachovejte licenci* 3.0 Česko (<http://creativecommons.org/licenses/by-sa/3.0/cz/deed.cs>)**

**Dílo smíte:**

- **Šířit** — kopírovat, distribuovat a sdělovat veřejnosti.
- **Upravovat** — pozměňovat, doplňovat, využívat celý nebo částečně v jiných dílech.
- **Využívat komerčně.**

**Za těchto podmínek:**



- **Uvedte původ** — Máte povinnost uvést údaje o autorovi a tomto díle způsobem, který stanovil autor nebo poskytovatel licence (ne však tak, aby vznikl dojem, že podporují vás nebo způsob, jakým dílo užíváte).

**Licence**

- Toto shrnutí vyjadřuje v obecném jazyce základní podmínky licenčního ujednání Creative Commons (<https://creativecommons.org>), které je pro vás závazné v plném znění. Existenci zde uvedené verze licence ověříte pomocí zkoušky funkčnosti odkazu na ni (<http://creativecommons.org/licenses/by-sa/3.0/cz/deed.cs>).

If the file has been modified from its original state, some details may not fully reflect the modified file.