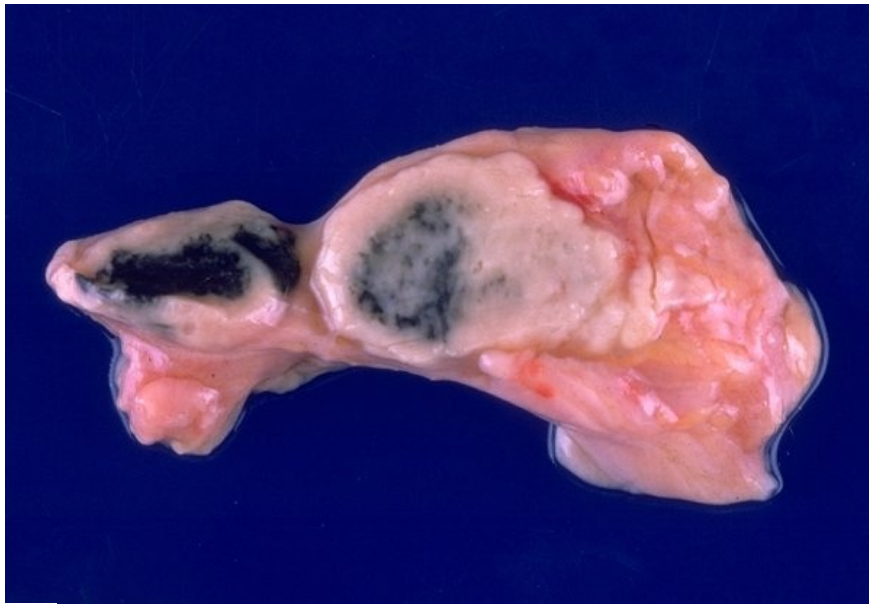

# Soubor:Tuberkulóza 033.jpg



This image can contain annotations.  
Move the mouse over the image to display.  
No higher resolution available.

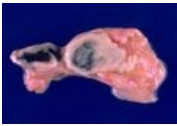
Tuberkulóza\_033.jpg (600 × 413 pixels, file size: 31 KB, MIME type: image/jpeg)

 **Open in Media Viewer** 

<b>Popis</b>	Tuberkulóza. Tuberkulózní lymfadenitida.
<b>Zdroj</b>	<a href="http://granuloma.homestead.com/TB_extrapulmonary_gross.html">http://granuloma.homestead.com/TB_extrapulmonary_gross.html</a>
<b>Datum</b>	2012-10-05
<b>Autor</b>	Yale Rosen, M.D.
<b>Licence</b>	<div><p><b>Tento soubor podléhá licenci Creative Commons <i>Uveďte původ - Neužívejte komerčně - Nezpracovávejte</i> 3.0 Česko (<a href="http://creativecommons.org/licenses/by-nc-nd/3.0/cz/deed.cs">http://creativecommons.org/licenses/by-nc-nd/3.0/cz/deed.cs</a>)</b> <b>Dílo smíte:</b></p><ul style="list-style-type: none"><li>▪ <b>Šířit</b> — kopírovat, distribuovat a sdělovat veřejnosti.</li></ul><p><b>Za těchto podmínek:</b></p><ul style="list-style-type: none"><li>▪ <b>Uveďte původ</b> — Máte povinnost uvést údaje o autorovi a tomto díle způsobem, který stanovil autor nebo poskytovatel licence (ne však tak, aby vznikl dojem, že podporují vás nebo způsob, jakým dílo užíváte).</li><li>▪ <b>Nezpracovávejte</b> — Toto dílo nesmíte pozměňovat, doplňovat, využívat celé nebo částečně v jiných dílech.</li><li>▪ <b>Neužívejte komerčně</b> — Toto dílo nesmíte využít pro komerční účely.</li></ul><p><small>Toto shrnutí vyjadřuje v obecném jazyce základní podmínky licenčního ujednání Creative Commons (<a href="http://creativecommons.org">http://creativecommons.org</a>), které je pro vás závazné v plném znění. Existenci zde uvedené verze licence ověřte pomocí zkoušky funkčnosti odkazu na ni (<a href="http://creativecommons.org/licenses/by-nc-nd/3.0/cz/deed.cs">http://creativecommons.org/licenses/by-nc-nd/3.0/cz/deed.cs</a>).</small></p></div>

## File history

Click on a date/time to view the file as it appeared at that time.

	Date/Time	Thumbnail	Dimensions	User	Comment
current	<b>14:40, 5 October 2012</b>		600 × 413 (31 KB)	Dusan (talk   contribs)	{{Soubor  popis = Tuberkulóza. Tuberkulózní lymfadenitida.  zdroj = http://granuloma.homestead.com/TB_extrapulmonary_gross.html  datum = 2012-10-05  autor = Yale Rosen, M.D.  licence = {{cc by-nd 3.0 cz}} }} Kategorie:Patologie [[Kategorie:Obrázky

You cannot overwrite this file.

## File usage

There are no pages that use this file.

## Metadata

This file contains additional information, probably added from the digital camera or scanner used to create or digitize it.

If the file has been modified from its original state, some details may not fully reflect the modified file.