

Spektrofotometrie mozkomíšního moku

Spektrofotometrie mozkomíšního moku se využívá v diagnóze náhlých cévních mozkových příhod především při podezření na krvácení do subarachnoidálního prostoru. Má význam především u těch mozkových hemoragií, které se těžko prokazují zobrazovacími metodami. Je cenná především v časných stádiích onemocnění. Poskytuje informaci o stáří krvácení a o protrahovaném či opakovaném krvácení. Spektrofotometrické vyšetření mozkomíšního moku ve viditelné části spektra umožňuje charakterizovat na základě rozdílných absorpčních maxim oxyhemoglobin (při 415 nm), methemoglobin (při 405 nm) a bilirubin (při 420–460 nm).

Na začátku mozkového krvácení je v mozkomíšním moku především oxyhemoglobin, později vykazuje spektrofotometrie sumační křivku oxyhemoglobinu, popř. methemoglobin a bilirubinu. Stupeň degradace hemoglobinu na bilirubin je individuálně velmi variabilní. Izolovaná bilirubinová xantochromie se objevuje nejdříve za 5 dnů.

Metody stanovení

Spektrofotometrie mozkomíšního moku se provádí na registračním spektrofotometru v rozsahu vlnových délek 370–600 nm. Pro spektrofotometrické vyšetření se doporučuje centrifugovat likvor do 1 hodiny po odběru.

Hodnocení

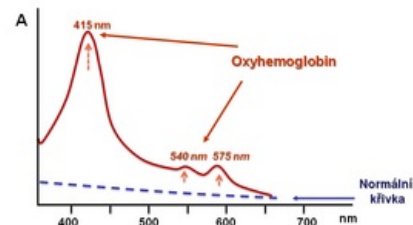
Fyziologický nále

Spektrofotometrická křivka likvoru za fyziologických podmínek je plochá nebo mírně zvýšená směrem od 600 nm do 370 nm. V oblasti viditelné části spektra jsou absorbance nižší než 0,02.

Patologické nálezy

Průkaz oxyhemoglobinu

- Erytrocyty, které pronikly do komor nebo subarachnoidálního prostoru, začnou podléhat hemolýze asi za 2 hodiny a uvolněný hemoglobin podmiňuje vznik absorpčních maxim charakteristických pro oxyhemoglobin. Přítomnost oxyhemoglobinu se projevuje *absorpčním maximem při 415 nm a dvěma menšími vrcholy při 540 a 575 nm*. Jeho průkaz v likvoru je známkou čerstvého krvácení do mozku. Maxima dosahuje za 4–5 dnů a vymizí po 7–10 dnech (obr. 5, 6). Stejnou křivku můžeme získat i u arteficiální příměsi krve, jestliže nebyl likvor po odběru včas zcentrifugován.



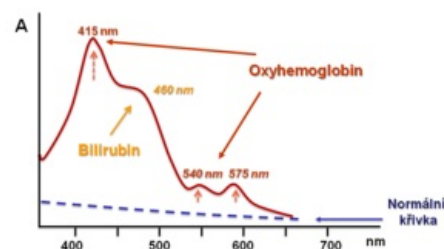
Průkaz methemoglobinu

- Přítomnost methemoglobinu je známkou starších změn hemoglobinu. Maximum při 415 nm se posouvá směrem ke kratším vlnovým délkám s maximem při 406 nm. Nalézáme ho jako součást sumačních křivek, kde se absorbance jednotlivých pigmentů překrývají. Dá se však prokázat přidávkou KCN do vzorku. Pokud je přítomen methemoglobin, vznikne kyanmethemoglobin s absorpčním maximem v oblasti 419 nm; v případě, že se nevyskytuje, ke změně nedojde. Průkaz methemoglobinu ve směsi s oxyhemoglobinem potvrzuje, že příměs krve v moku je zapříčiněna mozkovým krvácením a nikoli arteficiální kontaminací při lumbální punkci.

Obr. 5: Spektrofotometrická křivka oxyhemoglobinu (např. čerstvé subarachnoidální krvácení – po několika hodinách)

Průkaz bilirubinu

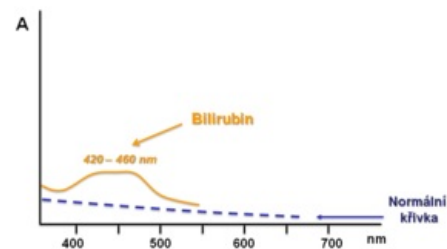
- Přítomnost bilirubinu v mozkomíšním moku svědčí pro starší krvácení do likvorových cest. Po hemolýze erytrocytů vzniká přeměnou hemoglobinu *nekonjugovaný bilirubin s absorpčním maximem při 460 nm*, tzv. long bilirubin. V likvoru se objevuje asi za 10–12 hodin po krvácení, maximum se zaznamenává 3. den a přetrvává 3–4 týdny. Typický spektrofotometrický záznam potvrzující subarachnoidální krvácení zachycuje křivku oxyhemoglobinu s hlavním vrcholem při 415 nm, na jehož sestupné straně je patrný další široký vrchol náležící bilirubinu (obr. 6). Postupně, jak pokračuje hemolýza erytrocytů, se poměr oxyhemoglobinu a bilirubinu snižuje. Bilirubin se může později v CSF konjugovat s volnými mastnými kyselinami a aminokyselinami. *Konjugovaný bilirubin* má absorpční maximum posunuto do oblasti 420 nm, tzv. short bilirubin. Spektrum samotného bilirubinu lze pozorovat nejdříve 5. den po



Obr. 6: Spektrofotometrická sumační křivka oxyhemoglobinu a bilirubinu

subarachnoidálním krvácení (obr. 7).

- V mozkomíšním moku je možno prokázat i bilirubin sérového původu. Do likvoru může pronikat fyziologicky u novorozenců nezralou hematoencefalickou bariérou, u dospělých porušenou hematoencefalickou bariérou nebo u výrazných ikterů. *Konjugovaný bilirubin* pochází většinou ze séra.



Obr. 7: Spektrofotometrická křivka bilirubinu (pozdější fáze subarachnoidálního krvácení)

Odkazy

Související články

- Mozkomíšní mok
- Biochemické vyšetření mozkomíšního moku
- Bílkoviny v mozkomíšním moku
- Cytologické vyšetření mozkomíšního moku
- Likvorové syndromy

Externí odkazy

- ADAM, P, C. ANDRÝS a B FRIEDECKÝ, et al. *Doporučení České společnosti klinické biochemie a České společnosti alergologie a klinické imunologie – Vyšetřování mozkomíšního moku* [online]. ©2005. Poslední revize 2005, [cit. 8. 9. 2009]. <<http://www.cskb.cz/cskb.php?pg=doporuceni--vysetrovani-mozkomisniho-moku>>.
- FIALOVÁ, L. a M VEJRAŽKA. *Základní vyšetření mozkomíšního moku* [online]. ©2005. Poslední revize 2008, [cit. 8. 9. 2009]. <<https://el.lf1.cuni.cz>>.

Použitá literatura

- ADAM, P, et al. *Cytologie mozkomíšního moku (CD-ROM)*. 1. vydání. Praha : SEKK, 2000.
- AMBLER, Z, J BEDNAŘÍK a E RŮŽIČKA. *Klinická neurologie – část obecná*. 1. vydání. Praha : Triton, 2004. ISBN 80-7254-556-6.
- GLOSOVÁ, L. *Cytologický atlas mozkomíšního moku*. 1. vydání. Praha : Galén, 1998. ISBN 80-85824-70-1.
- KALA, M. a J MAREŠ. *Lumbální punkce a mozkomíšní mok*. 1. vydání. Praha : Galén, 2008. ISBN 978-80-7262-568-0.
- MASOPUST, J. *Klinická biochemie. Požadování a hodnocení biochemických vyšetření I. a II. část*. 1. vydání. Praha : Karolinum, 1998. ISBN 80-7184-650-3.
- NEVŠÍMALOVÁ, S, E RŮŽIČKA a J TICHÝ, et al. *Neurologie*. 1. vydání. Praha : Galén, 2005. ISBN 80-7262-160-2.
- SCHNEIDERKA, Petr, et al. *Kapitoly z klinické biochemie*. 2. vydání. Praha : Karolinum, 2004. ISBN 80-246-0678-X.
- RACEK, J, et al. *Klinická biochemie*. První vydání. Praha : Galén – Karolinum, 1999. ISBN 80-7262-023-1.
- ŠTERN, P, et al. *Obecná a klinická biochemie pro bakalářské obory studia*. 1. vydání. Praha : Karolinum, 2005. ISBN 978-80-246-1025-2.
- ZIMA, T, et al. *Laboratorní diagnostika*. 1. vydání. Praha : Galén – Karolinum, 2002. ISBN 80-7262-201-3.