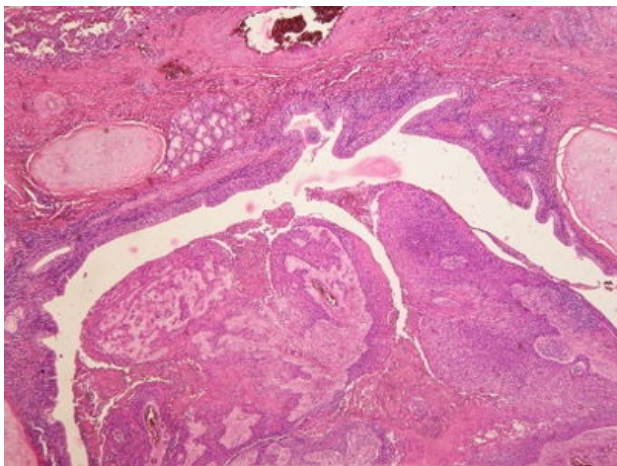
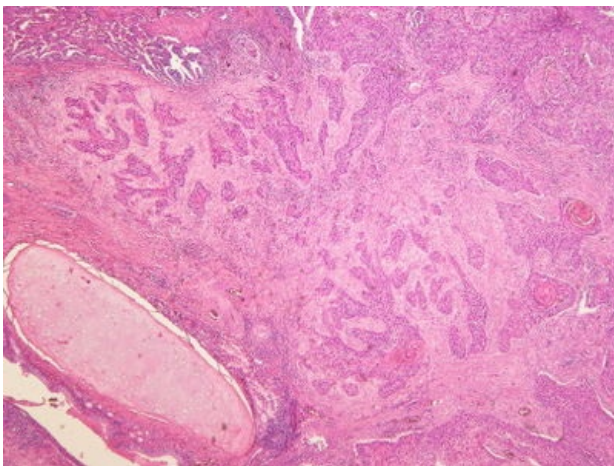


# Spinocelulární karcinom plic (preparát)

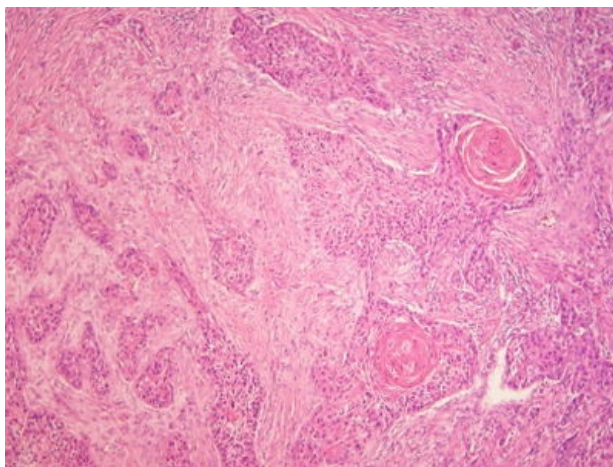
Přehledné zobrazení



Zvětšení



Detail



**Dlaždicobuněčný (spinocelulární) karcinom plic** je maligní epitelový nádor plic. Prekurzorovou lézí je dysplazie metaplastického dlaždicového epitelu a karcinom in situ.

## Histologie

 Podrobnější informace naleznete na stránce *Plíce (preparát)*.

## Makroskopie

Obvykle začíná jako šedobílá centrální (hilová) masa a roste souvisle do okolního parenchymu.

## Mikroskopie

Nádor je tvořen atypickými buňkami jejichž prekurzorem je dysplazie metaplastického dlaždicového epitelu a karcinom in situ. Napodobuje strukturu dlaždicového epitelu, který může být rohovějící (může tvořit keratinové, **kankroidové** perly) nebo nerohovějící. Nádorové buňky mají eosinofilní cytoplazmu a hyperchromní či vezikulární jádra

## Výskyt

Nádor se vyskytuje zejména u dlouhodobých **kuřáků**, především ve věku 55–65 let. U pacienta se může projevit paraneoplastická hyperkalcémie či jiné paraneoplastické projevy.

## Odkazy

### Související články

- Nádory plic
- Bronchogenní karcinom

### Externí odkazy

- Dlaždicobuněčný karcinom plic - virtuální preparát (<http://www.patologie.info/vip/preparat.php?detail=292>)
- Makroskopie a mikroskopie spinocelulárního karcinomu (webpathology) (<http://www.webpathology.com/case.asp?case=415>)

## **Použitá literatura**

- POVÝŠIL, Ctibor, Ivo ŠTEINER a Jan BARTONÍČEK, et al. *Speciální patologie*. 2. vydání. Praha : Galén, 2007. 430 s. ISBN 978-807262-494-2.
- BRYCHTOVÁ, Svetlana a Alice HLOBILKOVÁ. *Histopatologický atlas*. 1. vydání. Praha : Grada, 2008. 112 s. ISBN 978-80-247-1650-3.