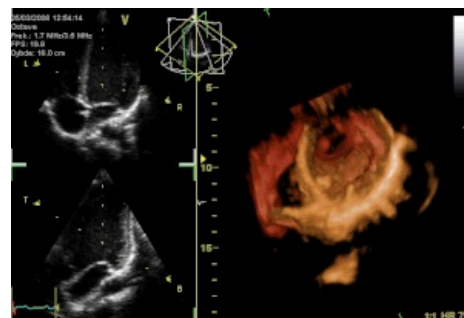


Srdeční chlopně

Srdeční chlopně jsou ventily zajišťující **jednostranný** tok krve v srdci. **Nejsou inervované** a jsou **bezcévné** (otevírají a zavírají se na základě tlakového gradientu). Z histologického hlediska se jedná o **duplikatury endokardu**. Jsou tvořené vnitřní fibrózní ploténkou (kolagenní a elastická vlákna), na povrchu jsou kryté endotelem. Jsou připojeny k fibrózním prstencům srdečního skeletu. V srdci nacházíme 4 srdeční chlopně, jsou to:

1. **trikuspidální chlopeň** (valva atrioventricularis dextra seu tricuspidalis) – mezi pravou síní a pravou komorou;
2. **pulmonální chlopeň** (valva trunci pulmonalis) – mezi pravou komorou a arterií pulmonalis;
3. **mitrální chlopeň** (valva atrioventricularis sinistra seu bicuspidalis seu mitralis) – mezi levou síní a levou komorou;
4. **aortální chlopeň** (valva aortae) – mezi levou komorou a aortou.



2D a 3D obraz srdce pořízený echokardiografem. Na 2D obraze je vidět trojčípá a mitrální chlopeň (nahore) a aortální a mitrální chlopeň (dole).

Odkazy

Související články

- Srdce
- Srdce/histologie
- Chlopenní vady

Externí odkazy

- Chlopeň (česká wikipedie)

Použitá literatura

- KONRÁDOVÁ, Václava, et al. *Funkční histologie*. 2. vydání. H & H, 2000. 291 s. ISBN 978-80-86022-80-2.
- JUNQUEIRA, Carlos L, et al. *Základy histologie*. 1. vydání. H & H, 2002. 502 s. ISBN 80-85787-37-7.
- STINGL, Josef, et al. *Oběhový systém : Histologie* [online]. Oddělení histologie a embryologie 3. lékařské fakulty v Praze, ©2005. [cit. 2010-09-20]. <<http://histologie.lf3.cuni.cz/histologie/materialy/doc/obeh-ho.pdf>>.
- KACHLÍK, David a Štěpán JELÍNEK. *Srdce : Morfologický seminář* [online]. ©2004. [cit. 2010-09-20]. <<https://www.lf3.cuni.cz/histologie/materialy/ppt/srdce.ppt>>.

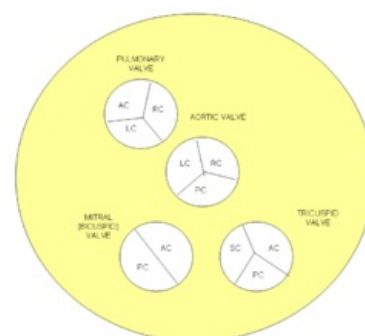


Schéma srdečních chlopní