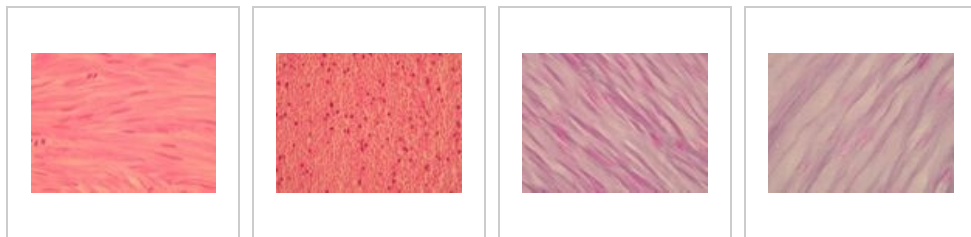
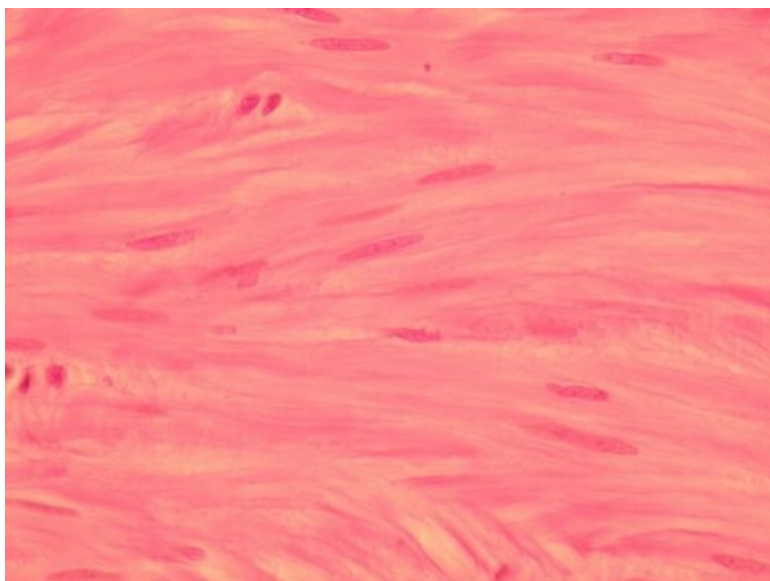


Sval hladký (preparát)

Přehled



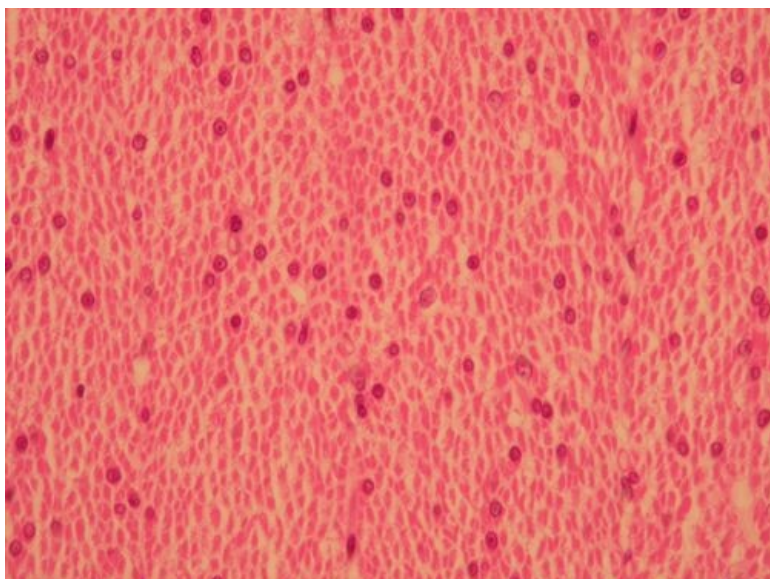
Preparát 1



Název: Sval hladký barvený hematoxylinem eosinem (H+E)

Popis: Podélný řez hladkou svalovinou. Hladké svalové buňky mají vřetenovitý tvar s jádrem uprostřed. Ve vrstvách se ke střední části buňky s jádrem přikládá konec buňky, který je tenčí a jádro neobsahuje.

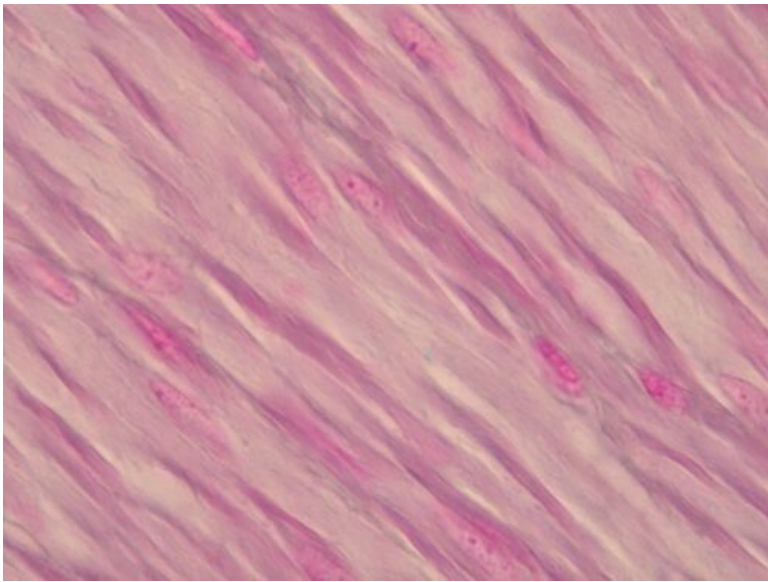
Preparát 2



Název: Hladký sval barvený hematoxylinem eosinem

Popis: Příčný řez hladkou svalovinou. Jádro je uprostřed buňky.

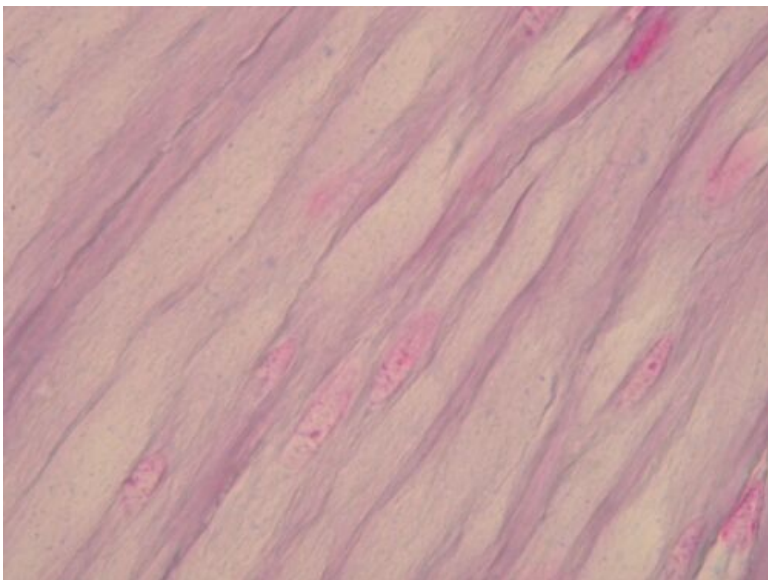
Preparát 3



Název: Hladká svalová buňka

Popis: Podélný řez hladkou svalovinou.

Preparát 4



Název: Hladký sval, větší zvětšení

Popis: Hladká svalovina na podélném řezu.

Svaly

- Sval hladký (preparát)
- Sval srdeční (preparát)
- Sval kosterní (preparát)

Odkazy

- Modul Buněčné základy medicíny (3. LF UK)

Studijní materiály k preparátu

- Sval