

Svaly laryngu

Larynx je část dýchacího ústrojí, která spojuje pharynx s tracheou. Jeho stěna je tvořena především několika chrupavkami (hlavně nepárové cartilago thyroidea, c. cricoidea a epiglottis, párové c. arytenoidea, na kterou nasedají drobná c. corniculata, dále v plica arytenoidea podmiňuje c. cuneiformis hrbolek tuberculum cuneiforme). Vzájemné polohy těchto chrupavek určují tvar a šíři hlasivkové štěrbiny (rima glottidis), napětí hlasivkových vazů, a tím se podílejí na fonaci a tvorbě hlasu (při fonačním postavení). Naproti tomu v respiračním postavení udržují hlasivkovou štěrbinu široce rozevřenou a umožňují volný průchod vzduchu.

 Přehlednou tabulku těchto svalů naleznete na stránce [Svaly hrtanu \(tabulka\)](#)

Skupiny svalů a inervace

Sedm párů svalů laryngu se dělí do 3 skupin: **ventrální** (1 sval), **laterální** a **dorzální** (po 3 svalech). Inervace pochází z větví **nervus vagus**. Pro sval ventrální skupiny je to *ramus externus* z *nervus laryngeus superior*. Pro ostatní svaly laterální a dorzální skupiny je to *nervus laryngeus recurrens*.

Ventrální skupina

Musculus cricothyroideus

- **Začátek:** zevní plocha oblouku prstencové chrupavky
- **Úpon:** dolní okraj ploténky štítné chrupavky
- **Inervace:** Nervus laryngeus superior, ramus externus
- **Funkce:** napíná a prodlužuje hlasivkové řasy

Navazuje na musculus constrictor pharyngis inferior a tvoří s ním prstenec obepínající pharynx a larynx. Od svého začátku se k úponu vějířovitě rozbíhá. Mediální snopce jsou označeny jako **pars recta**, laterálně uložené šikmé snopce tvoří **pars obliqua**.

Laterální skupina

Musculus cricoarytenoideus lateralis

- **Začátek:** horní okraj oblouku prstencové chrupavky
- **Úpon:** processus muscularis hlasivkové chrupavky
- **Inervace:** Nervus laryngeus recurrens
- **Funkce:** addukce intermembranózní části hlasivek

Musculus thyroarytenoideus

- **Začátek:** vnitřní plocha ploténky štítné chrupavky
- **Úpon:** anterolaterální plocha hlasivkové chrupavky
- **Inervace:** Nervus laryngeus recurrens
- **Funkce:** zkracuje hlasivkové řasy

Jeho mediální část naléhající na ligamentum vocale uvnitř plica vocalis se nazývá **musculus vocalis**. Ten mění tloušťku hlasivkových řas a obstarává jemné nastavení hlasivkové štěrbiny.

Musculus thyroepiglotticus

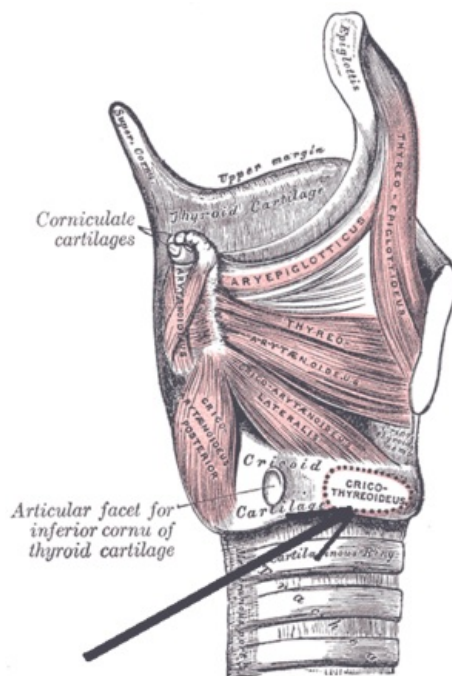
- **Začátek:** vnitřní plocha ploténky štítné chrupavky
- **Úpon:** okraj epiglottis
- **Inervace:** Nervus laryngeus recurrens
- **Funkce:** odklápí epiglottis, táhne ji směrem na kořen jazyka a rozšiřuje tak vstup do hrtanu

Je kraniálním pokračováním **musculus thyroarytenoideus**.

Dorzální skupina

Musculus cricoarytenoideus posterior (posticus)

- **Začátek:** trojúhelníkové políčko na zadní ploše prstencové chrupavky
- **Úpon:** processus muscularis hlasivkové chrupavky
- **Inervace:** Nervus laryngeus recurrens
- **Funkce:** abdukce hlasivek (!!!)



Laterální skupina svalů laryngu

Jako jediný ze svalů hrtanu rozevírá hlasivkovou štěrbinu a udržuje ji při dýchání otevřenou v respiračním postavení. Při porušení jeho inervace (riziko při operacích štítné žlázy) hrozí udušení. Pokud se nepodaří inervaci obnovit, je třeba provést laterofixaci nebo resekci hlasivky. Jeho snopce směrem k úponu konvergují.

Musculus arytenoideus

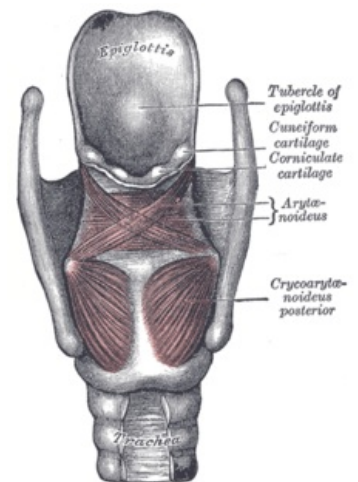
- **Začátek:** hlasivkové chrupavky (viz níže)
- **Úpon:** hlasivkové chrupavky (viz níže)
- **Inervace:** Nervus laryngeus recurrens
- **Funkce:** uzavírá interkartilaginózní část hlasivkové štěrbinu

Leží na dorzální ploše hlasivkových chrupavek a mezi nimi. Přechází z jedné strany na druhou bez vložení šlachové inškrupce. Šikmé, povrchověji uložené snopce se nazývají **pars obliqua**, méně početné a hlouběji uložené snopce tvoří **pars transversa**.

Musculus aryepiglotticus

- **Začátek:** hlasivková chrupavka
- **Úpon:** laterokraniální okraj epiglottis
- **Inervace:** Nervus laryngeus recurrens
- **Funkce:** sklápí epiglottis

Je pokračováním **musculus arytenoideus obliquus** (**pars obliqua** předchozího svalu, **musculus arytenoideus**).



Svaly dorzální skupiny

Odkazy

Související články

- Larynx
- Paréza nervus laryngeus superior
- Paréza nervus laryngeus recurrens

Externí odkazy

- Membrány, ligamenta a svaly laryngu – Youtube (<https://www.youtube.com/watch?v=rSWqDMBX37Q>)

Použitá literatura

- GRIM, Miloš a Rastislav DRUGA, et al. *Základy anatomie 3 : Trávicí, dýchací, močopohlavní a endokrinní systém*. 1. vydání. Praha : Galén, 2005. 163 s. ISBN 80-7262-302-8.