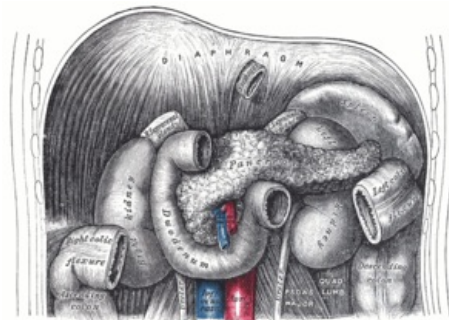


Syndrom arteriae mesentericae superioris

Syndrom arteriae mesentericae superioris je samostatná **forma parciální obstrukce duodena**, kdy kaudální třetina duodena je stlačena mezi *a. mesenterica superior* a aortu. Ke stlačení dochází při nadměrné lordóze (u nemocných na sádrovém lůžku po operacích páteře) a při ztrátě nitrobršního tuku, který udržuje duodenum v poloze.

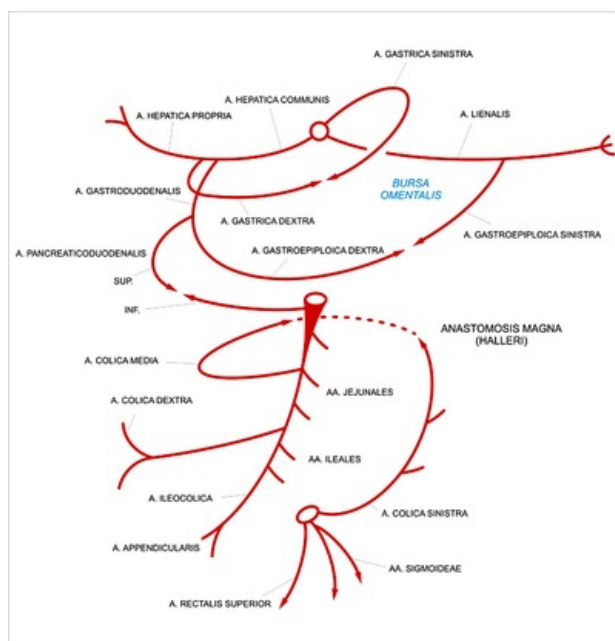


Topografie duodena, aorty a arteria mesenterica superior

- chronická obstrukce duodena, chronický ileus duodena, syndrom sádrového lůžka;
- více postihuje štíhlá děvčata – opakovaná zvracení po jídle a bolesti břicha;
- **diagnóza** – rtg s kontrastem (rozšíření dvanáctníku s rychlými peristaltickými a antiperistaltickými vlnami);
- **terapie** – zmírnění těžkostí – doporučuje se po jídle poloha modlího se mnicha (krčená poloha na kolenou);
 - někdy je nutná výživa nasojejunální sondou nebo parenterálně – při vzestupu hmotnosti se doplní tuk;
 - příp. chirurgie.

Arteria mesenterica superior

A. mesenterica superior (odstupuje asi 2 cm kaudálně od *truncus coeliacus* za hlavou pankreatu, úroveň L1) je hlavní větví pro duodenum (*aa. pancreaticoduodenales inferiores*), jejunum (*aa. jejunaes*), ileum (*aa. ileales*), caecum (*a. ileocolica*), colon ascendens a colon transversum (*a. colica dextra*) až po Cannonův-Böhmův bod (asi 2/3 *colon transversum*). Mimo tenké, slepé a tlusté střevo se *a. mesenterica sup.* podílí také na zásobení hlavy pankreatu, může vysílat větve i pro žaludek a až ve 30 % případů dokonce přídatnou *a. hepatica accessoria*.



Břišní cévy

Odkazy

Související články

- Vrozené atřezie a stenózy gastrointestinálního traktu
 - pylorostenosis congenita
 - malrotace střeva a volvulus
 - obstrukce tenkého střeva
 - mekóniový ileus
 - megacolon congenitum

Zdroj

- BENEŠ, Jiří. *Studijní materiály* [online]. ©2007. [cit. 2010-04]. <<http://www.jirben.wz.cz/>>.

Použitá literatura

- HRODEK, Otto a Jan VAVŘINEC, et al. *Pediatric*. 1. vydání. Praha : Galén, 2002. ISBN 80-7262-178-5.
- ŠAŠINKA, Miroslav, Tibor ŠAGÁT a László KOVÁCS, et al. *Pediatric*. 2. vydání. Bratislava : Herba, 2007. ISBN 978-80-89171-49-1.