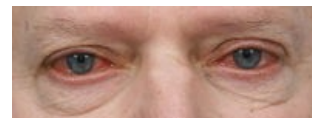

# Syndrom suchého oka

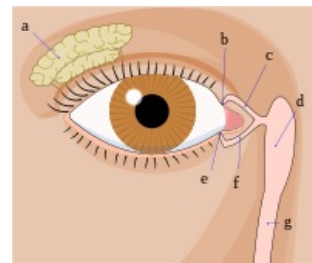
**Syndrom suchého oka** je v současnosti jeden z nejčastějších příznaků oftalmologické klinické praxe a jeho výskyt v současné době stoupá. Postihuje častěji ženy v období počátku menopauzy. Příčinou je porucha slzného filmu, jež má vliv na poškození očního povrchu a vede k výraznému **subjektivnímu** pocitu diskomfortu.



Syndrom suchého oka

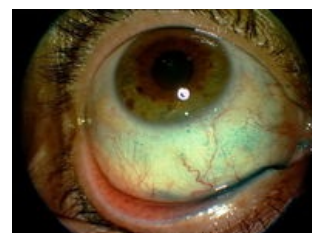## Projevy

Syndrom se projevuje **řezáním a pálením** očí, pocitem **cizího tělesa, tlaku**, přítomností lepkavého **hleny** ve spojivkovém vaku i pocitem **unavených očí, světloplachostí, bolestí** při aplikaci kapek, pocitem **přilnutí víčka k povrchu oka a potíže s pohybem** víček, **zhoršeným viděním**, bolestí hlavy, zhoršením **v přítomnosti nepříznivých faktorů** (viz níže), pocitem sucha pro **nedostatek slzení i paradoxním zvýšením slzení** (zvýšeno dráždění), přetékání slz přes okraj. Většinou bývají **subjektivní potíže mnohem výraznější než objektivní nález**.



Slzný aparát: a – slzná žláza; b, e – slzné body; c, f – slzné kanálky; d – slzný váček; g – slzovod

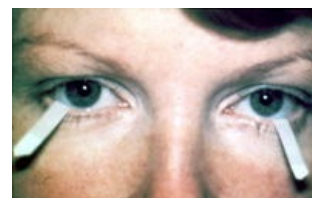Objektivně vidíme **zarudnutí z překrvení spojivek** s lokalizovaným **prosáknutím**, absence či zmenšení menisků, přítomnost **spojivkových řas** v důsledku **tření** i jemná vlákénka na povrchu spojivky a rohovky, možná je i přítomnost **lepkavé sekrece**. Postupně dochází k objektivnímu **poškození povrchu** očí začínajícímu drobnými oděrkami, které ale mohou postupně přejít do **chronického zánětu rohovky a spojivky**. V nejhorším případě ztrácí rohovka postupně **průhlednost**, zhoršuje se vidění, a pokud se tento stav nijak neřeší, může dojít **až k oslepnutí**.



Obarvení lisaminovou zelení

## Etiologie a patogeneze

V podstatě se jedná o **poruchu omývání očního povrchu**, jejíž příčiny mohou vycházet z jednotlivých složek slzného filmu, vrozených či získaných **abnormalit víček** vedoucích k **poruchám mrkání** či poruch povrchu rohovky. Tvorba slz může být **snížena** celkově, či jen **v jednotlivých složkách**, v jiných případech bývá naopak **zvýšeno odpařování slz**. Slzný film se stává **nesouvislým a nestabilním**. Tyto faktory vedou ke změnám očního povrchu (rohovky i spojivky), které se projevují **suchým zánětem** s výraznými subjektivními potížemi. Syndrom suchého oka se velmi často vyskytuje **u autoimunitních celkových chorob** (RA, SLE, Sjörgenův sy. (Sicca syndrom), Steven-Johnesův sy., oční jizevnatý pemphigoid). Ve větším riziku jsou také osoby s interními chorobami (DM, hypothyreóza), hormonálními změnami (klimakterium) i kožními chorobami. Vliv může mít i podvýživa.

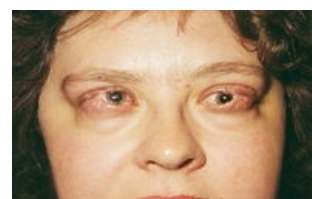

Schirmerův test

Můžeme jej klasifikovat na základě místa vzniku poruchy:

### ■ Porucha vodní složky

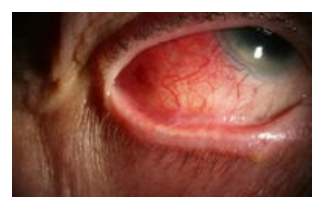Nejčastější příčinou je zde Sjörgenův syndrom (primární či sekundární), snížená sekrece slzné žlázy podmíněná **věkem**, jiné choroby slzní žlázy, hyposekrece podmíněná **neurogenně či lékově** (diuretika, betablokátory, antidepressiva, antihistaminika, kontraceptiva atd.). Projev se zvýšeným množstvím buněk a mucinu (může vést k keratitis filamentosa), při okraji dolního víčka se udržuje malý vodní meniskus.



Oboustranná tarzorafie

### ■ Porucha mucinové vrstvy

Hlenová vrstva bývá poškozena při karenci vitamínu A (**xerofthalmie**, přítomné keratinizující buňky), při **chemickém i fyzikálním poškození pohárkových buněk**, u trachomu i pemphigoidu. Dochází k nestabilitě slzného filmu, vytváří se **Bitotovy skvrny**.



Oční jizevnatý pemphigoid

### ■ Porucha tukové vrstvy

Porucha lipidové vrstvy je spojena s **dysfunkcí meibomských žlázek**, objevuje se u blefaritid. Projev se rychle osychajícím slzným filmem, vznikají povrchové epitelopatie.

### ■ Vrozené či získané anomálie víček

Může být v důsledku **očního pemphigoidu** či **chemického poškození**, lagofthalmus při paréze VII.N., protruze... Dochází k sekundárním změnám buněk epitelu se vznikem **expozční keratopatie**. Komplikací

může být i vaskularizace rohovky, infekce.

#### ▪ Epitelopatie

V důsledku **rohovkových nerovností, dystrofií** či **anestezie**. Vznikají povrchové keratitidy, mukózní plaky s rizikem vzniku rohovkových ulcerací.

## Zhoršující faktory

Projevy syndromu suchého oka jsou často ovlivněny **okolním prostředím**. Symptomy se zhoršují v **prašném, suchém, zakouřeném** prostředí, ve **větru**, působením **klimatizace**, ústředního **topení**, různých **výparů**, **nikotinu**, **chlorované vody** v bazénech, nošením kontaktních čoček, **intenzivním osvětlením**. V dnešní době se obzvláště uplatňuje **dlouhodobá práce u počítače** - "Office Eye Syndrome" (snížené mrkání, dlouhodobé akomodační úsilí). Důležitou úlohu hrají i **psychosomatické aspekty** (stres, emocionální labilita).

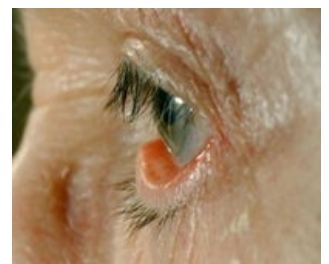**Některé léky** – antihistaminika, vazodilatancia, diuretika, atropinové preparáty, alkohol, p.o. steroidy, antiglaukomatika, dlouhodobé užívání **vazokonstrikčních očních kapek**.



Periferní paréza N.VII. – lagophthalmus

## Diagnostika

- **Anamnéza** (zaměřená na změny oka, celkové choroby a zhoršení v určitém prostředí);
- **vyšetření na štěrbinové lampě** (vyšetření rohovky, spojivky, slzného menisku...);
- hodnocení paralelních řas bulbární spojivky s okrajem dolního víčka dle Lipcoffa (0-4).



Ektropium víčka

## Hodnocení kvality slz

- **Vitální barvení** – **lisaminová zeleň**, **bengálská červeň**, **fluorescein** (obarví buňky se sníženou vitalitou, odhalí poškozená oschlá místa);
- break-up time test (norma nad 15 s).

## Hodnocení kvantity slz

- Schirmerův test

## Diferenciální diagnostika

- **Alergie**: spíše svědění spojivky (víček), otoky, potíže se obvykle vyskytují sezónně (jaro, léto).

## Léčba

Záleží na závažnosti stavu a **přítomnosti základního onemocnění**, jež léčíme primárně.

- U **lehčích** forem se podávají **umělé slzy** (3-5x denně), (pozor na alergizující účinek stabilizačních roztoků).
- U **středních** forem se mohou (mimo umělých slz) na noc využívat **oční gely, masti** (zhorší vidění).
- V **nejtěžších** případech můžeme **obturovat slzné body** pomocí zářezek, aplikovat **lubrikační gely** či **terapeutické kontaktní čočky**. Někdy musíme přistoupit k **tarzorhafii** (zevní sešití víček), především při lagophthalmu, či k **chirurgickým korekturám deformit**.

**Další možnosti léčby** – lokálně cyclosporin, kortikoidy, perorálně pilokarpin.

Zároveň dbáme na správnou **hygienu očního okolí**, **úpravu vnějších faktorů** včetně **psychologického působení**.

## Odkazy

### Související články

- Oko
- Slzný film
- Break-up time test
- Schirmerův test

### Externí odkazy

- Syndrom suchého oka – video (<https://www.youtube.com/watch?v=iL4AoFIkMMU>)
- Suché oko (<http://www.sucheoko.sk/press.htm>)
- Syndrom suchého oka (<http://www.glimcare.cz/ocni-onemocneni/ocni-onemocneni/co-je-syndrom-sucheho-oka.htm>)
- NIBUT test suchého oka ([http://www.systane.cz/consumer/Dry\\_Eye\\_Test.asp](http://www.systane.cz/consumer/Dry_Eye_Test.asp))

## **Použitá literatura**

- ROZSÍVAL, Pavel, et al. *Oční lékařství*. 1. vydání. Galén, Karolinum, 2006. 373 s. ISBN 80-7262-404-0.