

Syndroma caudae equinae

Syndrom kaudy je častější než syndrom epikonu či konu míšního. Je způsoben **lézí nervových kořenů distální míchy**, uspořádaných v durálním vaku do tvaru cauda equina (tedy koňského ocasu). Nejedná se tedy o míšní lézi, ale lézi kořenovou (periferní), pod úrovní obratle **L2 a níže**.

Etiologie

Nejčastější příčinou bývá masivní mediální výhřez ploténky (hl. etáže L4/5). Dalšími příčinami mohou být intraspinální expanze v této oblasti.

Klinický obraz

Od syndromů epikonu a konu míšního se syndrom kaudy liší především tím, že bývá **asymetrický** a **náhlý**. Variabilita nálezů je dána tím, že je v těchto místech spousta míšních kořenů, které mohou být utlačovány:

- hlavními příznaky bývají **prudké, lancinující bolesti**, které distribucí odpovídají lumbálním nebo sakrálním kořenům, jež jsou v kaudě postiženy,
- dále je v daném dermatomu **postiženo čítí**, a to čítí pro všechny kvality (**globální**),
- **poruchy motoriky** jsou přítomny také vždy – jsou postiženy svalové skupiny inervované vlákny postižených kořenů – je doprovázena vyhasnutím příslušných relaxů šlachových a okosticových,
- později se mohou, jsou-li postiženy i kořeny S3–S5, vyvinout **poruchy močení a stolice** ve smyslu inkontinence, ale nemusí být přítomny vždy,
- trofické poruchy se vyskytují jen vzácně.

Dále mohou být přítomny:

- lumbalgie
- končetinové kořenové iritace
- progredující paraparéza
- senzitivní poruchy nejen kořenové distribuce

Terapie

⚠ Syndrom kaudy je absolutní a akutní indikací k operaci! (hrozí trvalá porucha sfinkterů a impotence).

Zásadní je co nejčasnější diagnostika (MRI, CT, PMG) a urgentní operace.

Odkazy

Související články

- Syndrom epikonu
- Syndrom konu
- Traumatické míšní syndromy

Externí odkazy

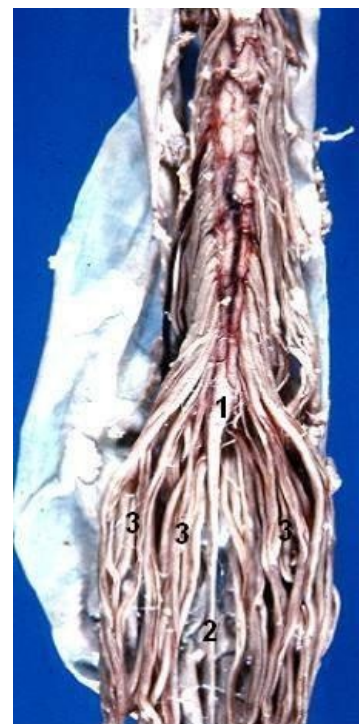
-  Degenerativní onemocnění páteře (<http://mefanet.lfp.cuni.cz/clanky.php?aid=207>)

Zdroj

- BENEŠ, Jiří. *Studijní materiály* [online]. ©2007. [cit. 2010]. <<http://www.jirben.wz.cz/>>.
- NEUROLOGICKÁ KLINIKA 1. LF UK A VFN V PRAZE,. *Neurologie – E-learning* [online]. [cit. 2014-02-07]. <https://www.neuro.lf1.cuni.cz/vyuka/index.php?page=edu_elearning>.

Použitá literatura

- SAMEŠ, M, et al. *Neurochirurgie*. 1. vydání. Praha : Jessenius Maxdorf, 2005. ISBN 80-7345-072-0.
- NEVŠÍMALOVÁ, Soňa, Evžen RŮŽIČKA a Jiří TICHÝ. *Neurologie*. 1. vydání. Praha : Galén, 2002. 0 s. ISBN 80-



1 – conus medullaris; 2 – filum terminale; 3 – cauda equina

7262-160-2.

- AMBLER, Zdeněk. *Základy neurologie*. 6. vydání. Praha : Galén, 2006. ISBN 80-7262-433-4.