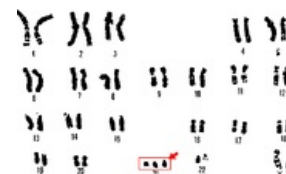


Syndromy podmíněné aneuploidií autosomů

Jako **aneuploidie** označujeme ztráty (monosomie) nebo přebývání (jednoho či více) chromosomů v genomu buňky. **Příčinou** může být porucha dělení (nondisjunkce) homologních chromosomů v I. zracím dělení nebo chromatid ve II. zracím dělení.

Downův syndrom

Nacházíme karyotyp **47,XX nebo XY + 21** (trisomie chromosomu 21). Klinicky poprvé popsán Dr. Langdonem Downem (1866), ale molekulárně až Lejeunem (1959)



Karyotyp Downova syndromu

- **výskyt:** 1:600 – 1:800 narozených dětí
- **výrazná závislost na věku matky** v době porodu
- prenatalně v ČR detekováno 65-70% případů a neukončených těhotenství je čím dál více

Klinický obraz

- výrazná svalová **hypotonie** u novorozenců
- brachycefalie
- široký, plochý obličej, šikmé oční štěrby, **epikanty** (kožní řasy, přemostující vnitřní koutek oka), široký kořen nosu, velký jazyk a anomálie zubů
- 50% jedinců **palmární** (opičí, čtyřprsté) **rýhy** na dlaních (u normální populace 2-3%)
- **prsty na rukou** jsou krátké a široké, malíčky rohlíčkovité (klinodaktylie) s krátkým středním článkem
- široká **mezera** mezi prvním a druhým prstem na nohou
- postava menší, kolem **150 cm**
- psychomotorická retardace různého stupně
- IQ bývá v rozpětí **25-75**, průměrně 40-45
- společensky **dobře adaptabilní** a díky lepší zdravotní péči se dožívají 50-60 let (schopnost léčit infekce, nádorová onemocnění, vrozené srdeční vady i vývojové vady dalších orgánů – **mají k nim sklony** a dnes je lze operovat)
- u většiny dospělých v pozdějším věku **Alzheimerova choroba** – efekt třetí dávky genu na chromosomu 21 – gen pro **amyloidní prekurzorový protein**
- **plodnost** velmi snižena, hlavně u mužů
- u žen případy **gravidity** častější, u mužů téměř nulová plodnost
- riziko postižení **potomků** rodičů s Downovým syndromem je obtížné vzhledem k počtu stanovit, ale jsou i případy dětí zdravých

Typy Downova syndromu

- **prostá trisomie** chromosomu 21 (95%)
- **translokační forma** trisomie 21 (4-5%)
- **mozaicismus** trisomické a normální linie (1%) – jedinci mívají obecně mírnější projevy Downova syndromu

 *Podrobnější informace naleznete na stránce Downův syndrom.*

Edwardsův syndrom

Karyotyp: **47,XX nebo XY + 18** (trisomie chromosomu 18). Prognóza jedinců s **trisomií chromosomu 18** je špatná, vzácně se dožívají několika měsíců až jednoho roku. Postižení jedinci bývají v **80% ženského pohlaví**, chlapi mají obecně nižší šance na přežití

- **výskyt:** přibližně 1 : 5000 živě narozených dětí
- přímo **souvisí s věkem matky**
- většina takto počatých plodů je spontánně **potracena**

Klinický obraz

- těžká **psychomotorická retardace** a neprospívání
- vrozené vývojové vady **ledvin a srdce**
- mikrocefalie a prominující záhlaví
- ustupující brada, nízko nasedající malformované boltce
- charakteristické **držení prstů** v sevřených pěstích s křížením druhého prstu přes třetí a pátého přes čtvrtý
- nehty bývají **hypoplastické**

 *Podrobnější informace naleznete na stránce Edwardsův syndrom.*

Patauův syndrom

Karyotyp je **47,XX nebo XY + 13** (trisomie chromosomu 13). Má nejhorší prognózu z těchto **tří syndromů** – dožití 1 měsíce po narození maximálně.

- výskyt vzácnější – 1 : 10 000

Klinický obraz

- těžká mentální i růstová retardace
- závažné malformace CNS, **holoprosencephalie**
- malformace očí, které mohou splynout v jedno nebo i zcela chybět
- kraniofaciální dysmorfie s těžkými rozštěpy patra a rtu
- ušní boltce malformované a nízko posazené
- přítomny vrozené vady **srdce a urogenitálu**
- postaxiální polydaktylie horních i dolních končetin

 Podrobnější informace naleznete na stránce Patauův syndrom.

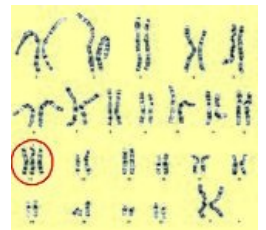Odkazy

Související články

- Syndromy podmíněné aneuploidii gonosomů
- Chromosomální aberace
- Numerické chromosomální aberace
- Indikace k vyšetření karyotypu
- Klinická genetika

Zdroj

- ŠTEFÁNEK, Jiří. *Medicína, nemoci, studium na 1. LF UK* [online]. [cit. 11. 2. 2010]. <<http://www.stefajir.cz>>.



Karyotyp u Patauova syndromu