

Syntopie thymu

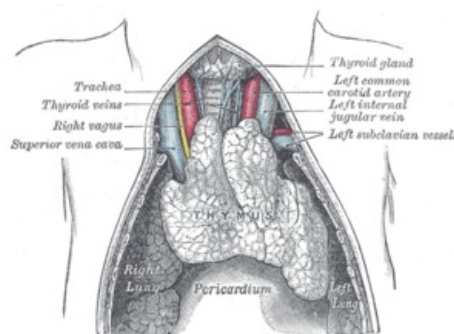
Thymus, česky *brzlík*, je primární lymfatický orgán v *mediastinu* – mediastinum superius (horní mediastinum), v jeho první vrstvě. *Vyvinutý thymus* je kraniokaudálně protáhlý, s kraniálně směřujícím hrotem a zaoblenou širší bází kaudálně. Skládá se ze dvou asymetrických částí spojených vazivem: **lobus dexter** a **lobus sinister** (často delší a objemnější). Obě části jsou formovány okolními útvary a naopak – thymus může podmiňovat otisky na plicích (viz dále).

 Podrobnější informace naleznete na stránce *Brzlík*.

Vývoj polohy a velikosti

Velikost thymu se během života mění a s ní i jeho poloha vzhledem k okolním orgánům a strukturám.

- před narozením: 16 g, kraniálně dosahuje až ke kaudálnímu okraji štítné žlázy, kaudálně dosahuje až na perikard
- po porodu: 12–15 g
- **do 2.–3. roku: 30–40 g^[1]**
- od 3. roku *involute* a tuková infiltrace, výrazná od puberty (vlivem zvyšující se hladiny pohlavních hormonů)
- kolem 50. roku: 12 g^[2]



Thymus a okolí

Ohraničení pro vyvinutý thymus dítěte

horní (cervikální) část:

- kraniálně: může být připojen vazivovým pruhem ke štítné žláze
- laterálně: nervově-cévní svazek krční
- dorsálně: trachea
- ventrálně: infrahyoidní svaly

dolní (thorakální) část: v *area interpleuralis superior* s. thymica

- laterálně: pleura mediastinalis obou stran (může podmiňovat otisk na plicích, na kraniální části facies mediastinalis)
- dorsálně: vv. brachiocephalicae, kaudálněji v. cava superior (vpravo), truncus brachiocephalicus, a. carotis communis sin., a. subclavia sin., kaudálněji arcus aortae
- ventrálně: sternum (manubrium) až žeberní chrupavky

Odkazy

Související články

- Brzlík
- Imunologický vývoj dítěte
- T-lymfocyty

Externí odkazy

- Brzlík (článek na české Wikipedii)

Reference

1. PROF. MUDR. PETROVICKÝ, Pavel DrSc, et al. *Anatomie s topografií a klinickými aplikacemi*. 1. vydání. Martin : Osveta, 2001. 560 s. sv. 2. s. 502. ISBN 80-8063-047-X.
2. ČIHÁK, Radomír a Miloš GRIM. *Anatomie 3*. 2., upr. a dopl. vydání. Praha : Grada, 2004. 673 s. sv. 3. ISBN 80-247-1132-X.

Použitá literatura

- ČIHÁK, Radomír. *Anatomie 3*. 2. vydání. Praha : Grada Publishing, 2004. 692 s. ISBN 978-80-247-1132-4.
- GRIM, Miloš a Rastislav DRUGA. *Základy anatomie. 5., Anatomie krajiny těla*. 1. vydání. Praha : Galén : Karolinum, c2002. ISBN 978-80-7262-179-8.
- LÜLLMANN-RAUCH, Renate. *Histologie*. 1. vydání. Praha : Grada, 2012. ISBN 978-80-247-3729-4.

