

# Systémový lupus erythematosus

**Systémový lupus erythematosus** (*lupus erythematosus disseminatus*) je závažné **autoimunitní onemocnění** s výraznou prevalencí u žen. Vyznačuje se **multiorgánovým postižením** včetně orgánů pro život nezbytných (zvláště ledviny a mozek). Základním laboratorním znakem je excesivní nadprodukce **autoprotilátek nitrobuňčných antigenů**.

## Etiologie

- **Multifaktoriální etiopatogeneze:** predispozice při vrozeném defektu některých složek komplementu a při HLA haplotypu A1+, B8+, DR4+;
- **tkáňové poškození autoprotilátkami** s účastí široké škály dílčích mechanismů, jako např. buněčná lýza, imunodepozita, stimulace nebo inhibice receptorů, průnik do živých buněk aj.

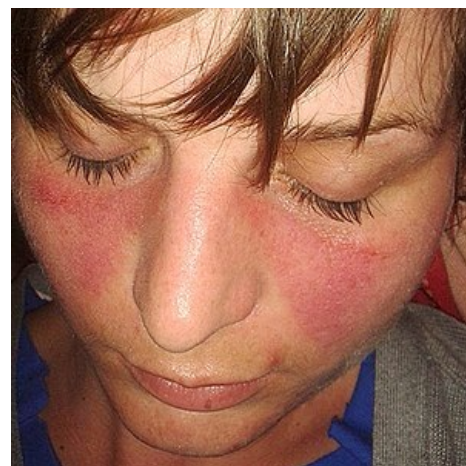Provokační význam v manifestaci nemoci mají zejména: **oslunění, léky a estrogeny** (hormonální antikoncepce). Tzv. **polékový lupus** může být provokován chlorpromazinem, hydralazinem, prokainamidem, izoniazidem, penicilaminem a dalšími léky. Typickým nálezem jsou hematoxilinová tělíska (glomeruly, endokard a kdekoli jinde): obsahují DNA z rozpadlého jaderného materiálu a imunoglobulin (patrně antinukleárních autoprotilátek).

## Klinický obraz

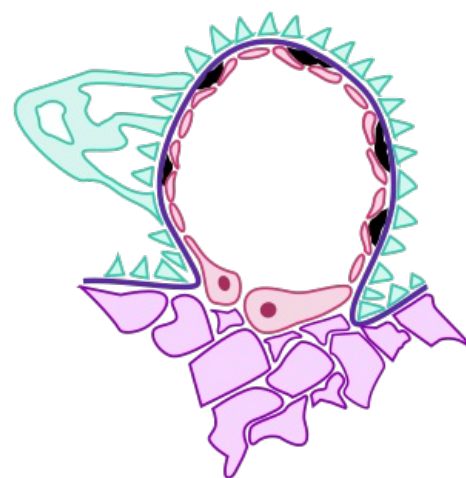
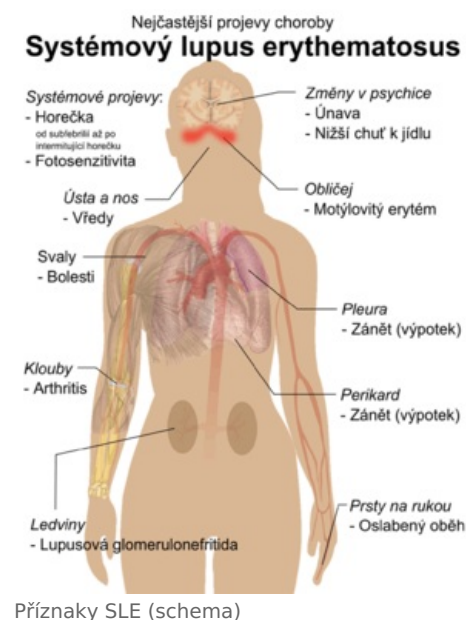
- **Celkové projevy** (únavnost, myalgie, artralgie, pokles váhy a zejména vzestup teploty od subfebrilií až po intermitující horečku připomínající sepsi);
- **artritida a artralgie** drobných kloubů ruky (proximální interfalangeální a metakarpofalangeální klouby), kolen a zápěstí. Na RTG zjistíme periartikulární osteoporózu bez erozí;
- **motýlovitý exantém** v obličeji, který vytváří červenavou, vyvýšenou lézi (často svědivou nebo bolestivou)
- diskoidní léze (na obličeji nebo jiné části těla vystavené oslunění): jde o načervenalé papuly a plochy s méně pigmentovaným středem;
- **fotosenzitivita** se dá prokázat asi u poloviny nemocných;
- **sérozitidy** – výpotek v perikardu nebo pleuritida;
- **lupusová glomerulonefritida** patří k nejčastějším a nejzávažnějším orgánovým projevům nemoci. Projevuje se proteinurií nad 0,5 g/24 hod., přítomností válců v sedimentu, mikroskopickou erythrocyturií, nebo pyurií (v nepřítomnosti infekce). Při nefrotickém syndromu je proteinurie nad 5 g/24 hod. s variabilně vyjádřeným celkovým otokem.
  - Normální nález.
  - Mezangiální lupusová nefritida.
  - Fokálně proliferativní lupusová nefritida.
  - Difúzně proliferativní glomerulonefritida.
  - Membránózní glomerulonefritida.
  - Sklerozující glomerulonefritida.
- **akutní lupusová pneumonitida** – horečnatý stav s kašlem a skvrnitými alveolárními infiltráty na RTG snímku plic;
- **lupusová myokarditida** s výpotkem v perikardu (serózní perikarditida), tachykardií a s arytmiemi;
- **neuropsychiatrické příznaky** – od depresivního ladění, bolesti hlavy migrenózního typu až po epileptiformní paroxysmy, poruchy vidění a psychotické stavy;
- **otok papily zrakového nervu a vatovitá ložiska na sítnici.**

## Laboratorní nález

- Zvýšená sedimentace a zvýšený počet proteinů akutní fáze, mírná anémie, leukopénie s lymfocytopenií, často se zjistí mírná (vzácně výrazná) trombocytopenie (s normálním nebo zvětšeným množstvím megakaryocytů ve sternálním punktu). Prodloužení aktivovaného parciálního tromboplastinového času (APTT) a to při současném antifosfolipidovém syndromu;
- průkaz antinukleárních autoprotilátek (ANA) „celkově“ imunofluorescenční technikou nebo enzymoimunochemicky;
- průkaz autoprotilátek dvouspirálové (nativní) DNA (tj. anti dsDNA resp. anti nDNA autoprotilátek).



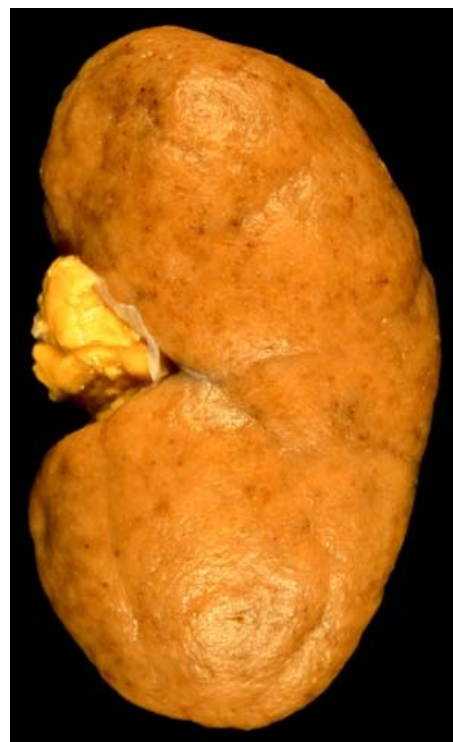SLE (erytém)



Lupusová nefritida

# Diagnostika

- Průkaz 4 nebo více z 11 uvedených klasifikačních kritérií ACR podle modifikace z roku 1983:
  - motýlovitý exantém;
  - diskoidní exantém;
  - fotosenzitivita;
  - defekty (vrásky) ústní nebo nosohltanové sliznice;
  - neerosivní artritida dvou nebo více periferních kloubů;
  - serozitida,
    - pleuritida;
    - perikarditida;
  - porucha ledvin;
    - přetrvávající proteinurie nad 0,5 g/24 hod;
    - buněčné válce;
    - hematurie;
  - neurologické poruchy;
    - křeče (po vyloučení jiné příčiny);
    - psychóza (po vyloučení polékového nebo metabolického původu);
  - hematologické poruchy;
    - hemolytická anémie s retikulocytózou;
    - leukopénie pod  $4,0 \cdot 10^9/l$  (opakovaný průkaz);
    - lymfopénie pod  $1,5 \cdot 10^9/l$  (opakovaný průkaz);
    - trombocytopenie pod  $100 \cdot 10^9/l$  (pokud není poléková);
  - imunologické poruchy;
    - pozitivní LE buňky;
    - anti DNA autoprotilátky v séru v abnormálních hodnotách použitých testů;
    - anti Sm autoprotilátky v séru (asi 10 % nemocných);
    - průkaz aCL protilátek;
  - abnormální titr ANA imunofluorescenčním testem nebo jinou rovnocennou technikou (pokud lze vyloučit léky indukující pozitivní nálezy).



Makroskopický obraz ledviny s difúzní proliferativní lupusovou nefritidou

## Terapie

- **Glukokortikoidy;**
- u aktivní formy nemoci s útrobními projevy – pulzní léčba **metylprednisolonem** (MP): jde o sérii 3–5 denně nebo obden podávaných intravenózních infuzí mega dávek MP, tj. zpravidla po 1 g denně. Následuje léčba methylprednisolonem nebo prednisolonem p.o. v dávkách, které se postupně snižují na takové denní minimum, jež je schopno udržet remisi;
- u prognosticky nepříznivých navazuje na pulzní léčbu methylprednisolonem pulzní léčba **cyklofosfamidem** (např. lupusová glomerulonefritida s biotickým nálezem třídy IV) nebo p.o. terapie azathioprinem (2 mg/kg);
- u málo aktivních nemocných bez zřejmého postižení orgánů pro život nezbytných je základem léčby glukokortikoid p.o. (např. prednison ve vstupní dávce do 40 mg s postupným snižováním) a syntetické antimalarikum hydroxychlorochin 200 mg denně;
- nemocné varujeme před osluněním, ženy ve fertilním věku před hormonální antikoncepcí.

## Lupus neonatorum

U novorozenců matek se SLE a/nebo Sjögrenovým syndromem je riziko rozvoje novorozeneckého lupusu. Jedná se autoimunitní onemocnění způsobené pasivním přechodem protilátek z matek na plod. Manifestuje se především **srdečními a kožními problémy**.

Nejzávažnější komplikací je porucha převodního systému srdečního, typicky kompletní AV blok, který se vyskytuje asi u **2 % žen s protilátkami anti-Ro/SSA** (Sjögren syndrome type A antigen) **a/nebo anti-La/SSB** (Sjögren syndrome type B antigen). Může se objevit jakýkoli stupeň bloku a může být provázen abnormitami chlopní, endokardiální fibroelastózou a/nebo dilatační kardiomyopatií. U těhotných žen s anti-Ro/SSA a/nebo anti-La/SSB je vhodné opakovaně fetální echokardiografie ke včasné diagnostice srdečního bloku plodu a ev. zahájení podávání dexmethasonu, který prostupuje placentou. Srdeční blok může být zjevný již prenatálně (vzniká obvykle mezi 18. a 20. týdnem těhotenství), ale často bývá diagnostikován až při narození (jako bradykardie při poslechu po narození). V nejtěžších případech mohou děti potřebovat pacemaker, ale většina dětí je v dětství relativně asymptomatická a obtíže se objeví v adolescenci při zvýšené zátěži jako synkopa.

Kožní manifestace novorozeneckého lupusu je asi u 4-16 % dětí matek s anti-Ro a anti-La protilátkami, ale někdy i s protilátkami RNP (ribonucleoprotein). Kožní projevy jsou patrné obvykle již při narození. Typická jsou anulární erytematózní ložiska s mírným šupinatěním, která se objevují především ve vlasech, na krku či v obličeji (typicky periorbitálně), ale i na trupu a končetinách.

Vzácně se může novorozenecký lupus manifestovat problémy hepatálními (elevace aminotransferáz a/nebo konjugovaného bilirubinu, hepatosplenomegalie) nebo hematologickými (cytopenií). Hematologické poruchy (hemolytická anémie, trombocytopenie, neutropenie) se mohou objevit v prvních 2 týdnech života a mizí do 2 měsíců života. Kožní, hepatální a hematologické potíže jsou pouze přechodné a spontánně vymizí do 4-6 měsíců.

věku (při vymizení mateřských protilátek). Vzácně se mohou objevit také neurologické komplikace u dětí matek s anti-Ro protilátkami, jako např. hydrocefalus, proto je vhodné sonografické vyšetření mozku. Může se objevit také pneumonitida, která se manifestuje jako tachypnoe či tachykardie.

U těhotných žen se SLE je zvýšené riziko růstové restrikce plodu a předčasného porodu.

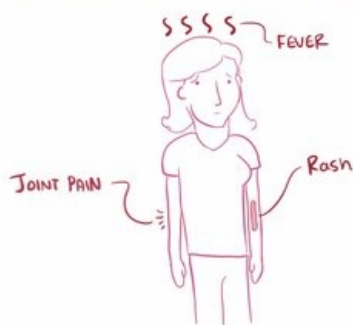
Novorozenecký lupus se může objevit i u dětí zcela asymptomatických matek, které neví o přítomnosti autoprotilátek, a prvním projevem může být bradyarytmie plodu či novorozenecký rash.<sup>[1][2]</sup>

## SLE a kojení

Většina žen se SLE může kojit, nicméně některé léky mohou přestupovat do mateřského mléka. Kontraindikovaná jsou imunosupresiva (azathioprin, metotrexát, cyklofosfamid, mykofenolát) a vhodná nejsou dlouhodobě působící nesteroidní antirevmatika. Hydroxychlorochin přechází do mateřského mléka a zvyšuje riziko kernikteru. Kojení je možné při užívání krátkodobě působících nesteroidních antirevmatik, antimalarik, nízkých dávek prednisonu (tj. do 20 mg/den), warfarinu a heparinu.<sup>[2]</sup>

## Souhrnné video

### SYSTEMIC LUPUS ERYTHEMATOSUS



Vídeo v angličtině, definice, patogeneze, příznaky, komplikace, léčba.

## Odkazy

### Související články

- Henochova-Schönleinova purpura
- Kawasakiho nemoc
- Juvenilní revmatoidní artritida
- Projevy zánětlivých revmatických chorob na pohybovém aparátu a jejich chirurgická léčba
- Systémový lupus erythematosus/kazuistika

### Zdroj

- ŠTEFÁNEK, Jiří. *Medicína, nemoci, studium na 1. LF UK* [online]. [cit. 2010-05-06]. <<http://www.stefajir.cz>>.
- BENEŠ, Jiří. *Studijní materiály Jiřího Beneše* [online]. [cit. 2010-05-06]. <<http://www.jirben2.chytrak.cz>>.

### Použitá literatura

- KLENER, Pavel, et al. *Vnitřní lékařství*. 3. vydání. Praha : Galén, Karolinum, 2006. ISBN 80-246-1253-4.



#### Článek neobsahuje vše, co by měl.

Můžete se přidat k jeho autorům ([https://www.wikiskripta.eu/index.php?title=Syst%C3%A9mov%C3%BD\\_lupus\\_erythematosus&action=history](https://www.wikiskripta.eu/index.php?title=Syst%C3%A9mov%C3%BD_lupus_erythematosus&action=history)) a jej.

O vhodných změnách se lze poradit v diskusi.

1. BUYON, J P. *Neonatal lupus: Epidemiology, pathogenesis, clinical manifestations, and diagnosis* [online]. UpToDate, ©2019. [cit. 2020-09-20]. <<https://www.uptodate.com/contents/neonatal-lupus-epidemiology-pathogenesis-clinical-manifestations-and-diagnosis#H2792079554>>.
2. FEMIA, A N. *Neonatal and Pediatric Lupus Erythematosus* [online]. Medscape, ©2016. [cit. 2020-09-20].

<<https://emedicine.medscape.com/article/1006582-overview>>.