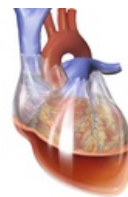

Tamponáda srdeční

Tamponáda srdeční je akutní, **život ohrožující stav**, který bez urgentní léčby vede k selhání srdce jako pumpy, a tedy ke smrti pacienta.

Srdce je v dutině hrudní uloženo v tzv. **perikardiálním** (osrdečnickovém) **vaku**. Mezi epikardem (zevní vrstva srdeční stěny) a perikardem je pouze malý prostor vyplněný asi **20–50 ml** serózní tekutiny. Tato serózní tekutina je ultrafiltrátem krevní plazmy a umožňuje hladké vzájemné klouzání epikardu a perikardu^[1]. Perikard je **roztahitelný**, společně se srdeční stěnou se při diastolickém plnění dilatuje, čímž srdce funkčně neomezuje.



ilustrativní zobrazení

Během některých patologických stavů však může docházet k hromadění většího množství tekutiny v perikardiálním vaku (v prostoru mezi epikardem a perikardem), **vzrůstá intraperikardiální tlak** (tekutina působí na srdce tlakem – dochází k útlaku srdce) a srdce se dostává jakoby do **korzetu** – nadále pak není schopné se řádně při diastole dilatovat. Dochází k poruše diastolického plnění srdce, hypotenzi a snížení srdečního výdeje (**low output syndrom**). Funkce srdce jako pumpy selhává, hypotenze vede ke tkáňové hypoperfúzi a rozvoji šokového stavu.

Hemodynamická významnost srdeční tamponády závisí na **rychlosti přírůstku tekutiny** v perikardiálním prostoru. Relativně malý výpotek (200–300 ml) nahromaděný v krátké době se může manifestovat srdeční tamponádou, zatímco relativně velký přírůstek (1 000 ml) vznikající pomalu během dlouhého časového horizontu se klinicky manifestovat nemusí^[2].

Příčiny

Při srdeční tamponádě může být srdce utlačováno:

1. **výpotkem** (perikarditida – infekce, nádorové onemocnění, autoimunitní onemocnění včetně postperikardiotomického syndromu, ...);
2. **krví či krevním koagulem** (IM spojený s rupturou stěny levé komory, ruptura ascendentní aorty, komplikace kardiochirurgického výkonu, trauma srdce).

Klinická manifestace^[1]

Beck v roce 1935 stanovil klinickou **trias** charakteristickou pro rychle se rozvíjející tamponádu (př. ruptura stěny LK při IM):

1. **hypotenze** (pokles systémového arteriálního tlaku);
2. **rozšíření krčních žil** (vzestup centrálního žilního tlaku);
3. **oslabení srdečních ozev**.

→ U hypotenze a tachykardie je zřejmá závislost na fázi dýchání. Při nádechu tlak hodně klesne a pulz je špatně hmatný, při výdechu krevní tlak vzroste a pulz je hmatný lépe. Je to dáno tím, že při nádechu rozšířené plíce ještě více stlačí už tak utlačované srdce.

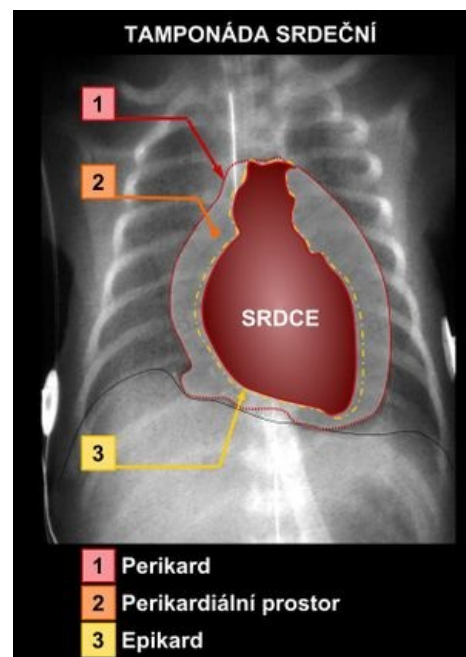
Dále nacházíme:

- **tachykardii**;
- **pulsus paradoxus**;
- **známky tkáňové hypoperfúze (vlhká, chladná kůže; periferní cyanóza; dušnost)**;
- **neklid, úzkost**;
- **vertigo, porucha vědomí**;
- **šokový stav**.

Diagnostika

Diagnostika srdeční tamponády se opírá o:

- **anamnézu**;
- **klinické příznaky** (viz výše);
- RTG;
- **echokardiografické vyšetření** (zlatý standard, často však pro perakutní průběh nebo nepřítomnost echokardiografu není možné provést).



Schema srdeční tamponády: (1) perikard, (2) perikardiální prostor, (3) Epikard.

Rentgenový snímek použitý jako pozadí je novorozenec s kongenitální kardiomyopatií a srdeční tamponádou

V diagnosticky nejasných situacích za dobré dostupnosti lze využít **CT** a/nebo **MRI**.

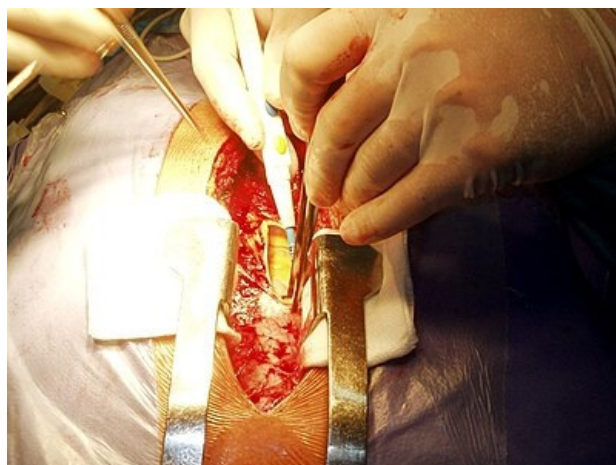
Diferenciálně diagnosticky je nutné vyloučit jiné příčiny **obstruktivního kardiogenního šoku** (např. plicní embolie, infarkt myokardu, aortální disekce s přesahem do perikardu) a **tenzní pneumothorax**.^[3]

Léčba^[1]

- **Perikardiocentéza.** Jedná se o punkci perikardu za účelem evakuace perikardiální tekutiny.
 - V nemocničních podmínkách se provádí pod echokardiografickou kontrolou nebo lze zasáhnout kardiologicky (thorakotomie a perikardiotomie).
 - V terénu se perikard punktuje tzv. naslepo. Pacient zaujme polohu v polosedě. Epidurální jehlu zavádím vlevo od processus xiphoideus pod úhlem cca 35° pod žebra směrem k levé prsní bradavce. Za neustálé aspirace se přibližujeme k srdci. Čekáme na slabé lupnutí signalizující průnik perikardem a následnou aspiraci krve.

Výkon s sebou nese **riziko** lacerace perikardu a srdce, poranění koronární arterie nebo plíce. Mortalita perikardiocentézy naslepo je kolem 20 %.

- Následuje **léčba primární příčiny** srdeční tamponády.



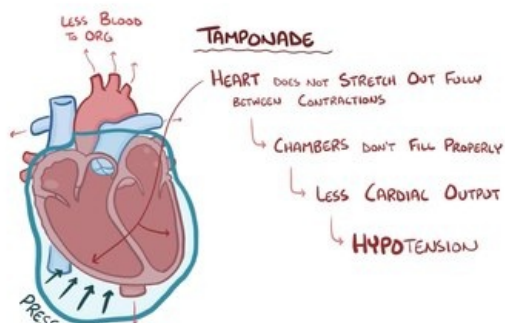
Perikardiotomie

Zajímavost

Protržení stěny srdeční může být způsobeno i bodným poraněním. Tento mechanismus způsobil smrt císařovny Sissi, které atentátník probodl srdce nabroušeným pilníkem. Otvor v osrdečníku se po vytažení vražedné zbraně sice uzavřel, malým otvorem v srdeční stěně však do dutiny osrdečníku začala téci krev. Samotné bodnutí císařovna paradoxně vůbec necítila, měla dojem, že do ní jen strčil kolemjdoucí člověk a po atentátu pokračovala v procházce. Zhroutila se až po několika desítkách metrů chůze, kdy došlo k rozvoji srdeční tamponády.



Císařovna Sissi



Video v angličtině, definice, patogeneze, příznaky, komplikace, léčba.

Odkazy

Související články

- Perikarditida
- Chirurgie perikardu

Video

- Srdeční tamponáda a perikardiocentéza (<https://vimeo.com/10571612>)

Reference

1. VAVRUŠOVÁ, B, P DOČKALOVÁ a J PUDIL. *Tupá poranění srdce* [online]. ©2006. [cit. 2010-09-20]. <http://www.zachranarivlockari.wz.cz/download/tupe_srdce.pdf>.
2. VANĚK, Ivan, et al. *Kardiovaskulární chirurgie*. 1. vydání. Praha : Karolinum, 2003. 236 s. ISBN 8024605236.
3. SHARMA, Nitish K a James R WAYMACK. *Acute Cardiac Tamponade* [online]. ©StatPearls Publishing. Poslední revize 2018-12-24, [cit. 2019-10-28]. <<https://www.ncbi.nlm.nih.gov/pubmed/30521227>>.

Zdroj

- ŠTEFÁNEK, Jiří. *Medicína, nemoci, studium na 1. LF UK* [online]. [cit. 2010-09-20]. <<http://www.stefajir.cz/index.php?q=tamponada-srdce>>.

Použitá literatura

- VANĚK, Ivan, et al. *Kardiovaskulární chirurgie*. 1. vydání. Praha : Karolinum, 2003. 236 s. ISBN 8024605236.
- VAVRUŠOVÁ, B, P DOČKALOVÁ a J PUDIL. *Tupá poranění srdce* [online]. ©2006. [cit. 2010-09-20]. <http://www.zachranarivlockari.wz.cz/download/tupe_srdce.pdf>.
- KACHLÍK, David a Štěpán JELÍNEK. *Srdce : Morfologický seminář* [online]. ©2004. [cit. 2010-09-20]. <<https://www.lf3.cuni.cz/histologie/materialy/ppt/srdce.ppt>>.