

Tepny dolní končetiny

Mezi hlavní tepny dolní končetiny patří *a. femoralis*, *a. poplitea*, *aa. tibiales* a poté menší tepny nohy, jako je *a. plantaris medialis et lateralis* a *a. dorsalis pedis*.

Arteria femoralis

A. femoralis je pokračující tepnou a. iliaca externa od lig. inguinale. *A. femoralis* prochází lacunou vasorum, kde je umístěna ve středu vedle nervus femoralis, který leží nejlaterálněji a probíhá lacunou musculorum. *A. femoralis* dále běží do zákolenní jámy skrze *hiatus adductorius*. V. femoralis je umístěna naopak více mediálně a postupně přechází za tepnu až se dostává na zevní stranu.

Podle průběhu má a. femoralis tři úseky:

1. Část v *trigonum femorale* a *fossa iliopectinea*
2. Úsek pod *m. sartorius*
3. Poslední část od *canalis adductorius* až k *hiatus tendineus*

Do posledních dvou úseků provází tepnu senzitivní větev z n. femoralis – n. saphenus.

Oblast zásobení

A. femoralis a její větve zásobují kůži na přední dolní části břicha, přední oblast skrota nebo stydkých pysků, všechny útvary stehna včetně kolenního kloubu.

Větve

Arteria epigastrica superficialis

Tenká větev, která vzestupuje a větví se do podkoží směrem k pupku.

Arteria circumflexa ilium superficialis

Prochází podkožím stehna podél lig. inguinale ke spina iliaca anterior superior.

Arteriae pudendae externae

Dvě větve, z nichž jedna zahýbá do pubické krajiny a druhá vysílá:

- *rr. scrotales/labiales anteriores* do zevních pohlavních orgánů.

Arteria profunda femoris

Velmi silná hlavní tepna pro svaly stehna, která odstupuje laterodorsálně asi 3–5 cm pod lig. inguinale – odstup ale může být dosti variabilní. Vysílá:

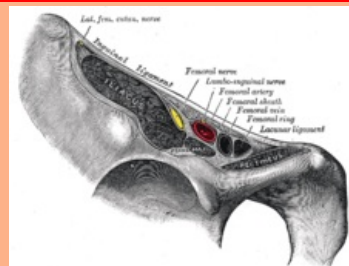
- **a. circumflexa femoris medialis** – prochází do *fossa iliopectinea*, dozadu ke kyčelnímu kloubu a pro pelvitrochanterické svaly, zadní svaly stehna a adduktory.
- **a. circumflexa femoris lateralis** – pokračuje pod *m. rectus femoris* a zásobuje všechny složky *m. quadriceps femoris*
 - *r. descendens* – větévka tepny sestupující až ke kolennímu kloubu.
- **aa. perforantes** – konečné větve, které prochází na dorsální stranu štěrbinami mezi úpony adduktorů. Zásobují adduktory a všechny svaly dorsální skupiny, zároveň z nich vystupují *aa. nutriciae femoris*.

Arteria genus descendens

Odstupuje v *canalis adductorius*, poté se k ní přidá vena a **n. saphenus** a společně proráží skrze *membrana vastoadductoria*. Její oblast zásobení jsou svaly stehna a přidává se do cévní sítě kolenního kloubu – **rete articulare genus**. Kromě hlavních větví vystupují i drobné větévky pro inguinální mizní uzliny a svalové větve.

arteria femoralis

stehenní tepna



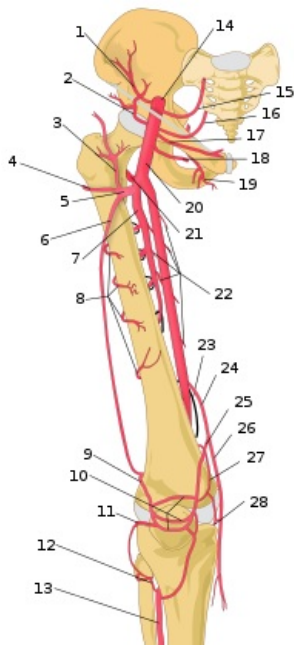
A. femoralis procházející v lacuna vasorum

TA A12.2.16.010 (<https://ifaa.unifr.ch/Public/EntryPage/TA98%20Tree/Entity%20TA98%20EN/12.2.16.010%20Entity%20TA98%20EN.htm>)

Pokračuje z a. iliaca externa

Větve a. epigastrica superficialis, a. circumflexa ilium superficialis, aa. pudendae externae, a. profunda femoris, a. descendens genus

Pokračuje jako a. poplitea



- 1 – A. circumflexa ilium profunda
- 2 – A. circumflexa ilium superficialis
- 3 – R. ascendens, a. circumflexa femoris lateralis
- 4 – R. transversus, a. circumflexa femoris lateralis
- 5 – A. circumflexa femoris lateralis
- 6 – R. descendens, a. circumflexa femoris lateralis
- 7 – A. profunda femoris
- 8 – Rr. perforantes
- 9 – a. superior lateralis genus
- 10 – patellární anastomozy
- 11 – a. inferior lateralis genus
- 12 – R. circumflexus fibulae, a. tibialis anterior
- 13 – A. tibialis anterior
- 14 – A. iliaca externa
- 15 – A. epigastrica inferior
- 16 – A. epigastrica superficialis
- 17 – A. pudenda externa superficialis
- 18 – A. pudenda externa profunda
- 19 – A. obturatoria
- 20 – A. femoralis
- 21 – A. circumflexa femoris medialis
- 22 – Rr. musculares
- 23 – Hiatus adductorius
- 24 – A. descendens genus
- 25 – R. articularis, a. descendens genus
- 26 – R. saphenus, a. genus descendens
- 27 – A. superior medialis genus
- 28 – A. inferior medialis genus

A. poplitea je pokračováním tepny *a. femoralis* poté, co projde hiatus adductorius do zákolenní jámy. Končí s distálním koncem m. popliteus. Ve fossa poplitea leží *a. poplitea* nejvíce hluboko, v. *poplitea* poté leží více dorsolaterálněji a *n. tibialis* je nejvíce povrchově.

A. poplitea vysílá menší větve: *a. superior medialis genus*, *a. superior lateralis genus*, *aa. surales*, *a. inferior medialis genus* a *a. inferior lateralis genus*. Tato tepna je zakončena **a. tibialis anterior** a **a. tibialis posterior**.

Arteria tibialis anterior

A. tibialis anterior se dostává dopředu mezi tibii a fibulu skrz extenzory na bérce. Prochází skrz retinaculum musculorum extensorum inferius a po průchodu se z ní stane **a. dorsalis pedis**. Spolu s ní jdou dvě **vv. tibiales anteriores** a **n. peroneus communis**. A. tibialis anterior zásobuje kolenní kloub, útvary na přední straně bérce, hřbet nohy a prstů a svými spojkami se podílí na zásobení planty^[1].

Větve **a. tibialis anterior** jsou: *a. recurrens tibialis posterior*, *a. recurrens tibialis anterior*, *a. malleolaris anterior medialis*, *a. malleolaris anterior lateralis*.

Větve **a. dorsalis pedis** jsou: *a. tarsalis lateralis*, *aa. tarsales mediales* a *a. arcuata*, která vysílá *aa. metatarsales dorsales* (z nich *ramus plantaris profundus*, který anastomózuje s **arcus plantaris profundus**).

Arteria tibialis posterior

A. tibialis posterior běží pod arcus tendineus muscoli solei, po zadní straně bérce a pokračuje za mediální kotník, kde je možné ji palpovat. Na plantu prochází canalis malleolaris a retinaculum musculorum flexorum ji kryje. Spolu s ní jdou dvě **vv. tibiales posteriores** a **n. tibialis**.

Větve **a. tibialis posterior** na bérce jsou: *r. circumflexus fibulae*, *rr. malleolares mediales*, *rr. calcaneares* a **a. fibularis**, která prochází Hyrtlovým kanálem až za laterální kotník.

Větve **a. tibialis posterior** pro plantu jsou: *a. plantaris medialis* a *a. plantaris lateralis*, která vydává **arcus plantaris profundus**. Arcus plantaris profundus anastomózuje s *ramus plantaris profundus arteriae metatarsalis dorsalis* a vydává *aa. metatarsales plantares*, které pokračují k prstům jako *aa. digitales plantares communes*.

Odkazy

Související články

- Arteria iliaca externa

- Cévy dolní končetiny

Použitá literatura

ČIHÁK, Radomír. *Anatomie 3*. 1997. vydání. 2004. s. 123–127. ISBN 80-247-1132-X.

Reference

1. ČIHÁK, Radomír. *Anatomie 3*. 1997. vydání. 2004. s. 123. ISBN 80-247-1132-X.