

Tibia

Tibia (kost holenní) se nachází mediálně vpředu oproti kosti lýtkové. Má nosnou funkci. Můžeme ji rozdělit na tři části:

- **proximální část** – kondyly (medialis et lateralis);
- **corpus tibiae** – tělo kosti;
- **distální část** – vybíhá v malleolus medialis (vnitřní kotník).

Kondyly

- Mediální kondyl je oválnější a hlubší.
- Laterální kondyl je kulatější a mělčí.

Mezi kondyly se nachází **eminentia intercondylaris**, před a za eminencí se nachází místa pro úpon zkřížených vazů: **area intercondylaris anterior** a **area intercondylaris posterior**.

Další útvary na kondylech:

- **Facies articularis fibularis** – plocha pro spojení s fibulou.
- **Tuberositas tibiae** – drsnatina na přední ploše tibie a zároveň místo úponu m. quadriceps femoris (ligamentum patellae). Je místem dotyku s podložkou při kleku.

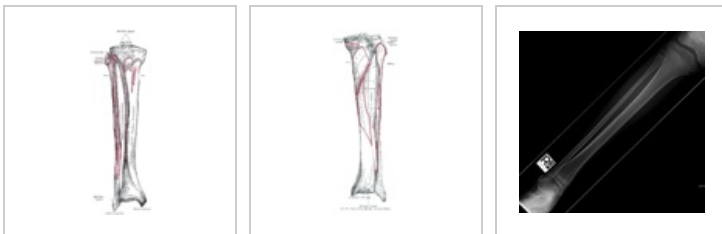Tělo

Tělo má trojboký tvar. Rozlišují se tři plochy (facies medialis, lateralis et posterior) a tři hrany (margo anterior, interosseus et margo medialis). Na zadní ploše tibie se nachází **linea musculi solei** – místo pro úpon m. soleus.

Distální část

Na distální části rozlišujeme:

- **malleolus medialis** (vnitřní kotník);
- **sulcus malleolaris** – žlábek za vnitřním kotníkem;
- **incisura fibularis** – zářez pro spojení s fibulou;
- **facies articularis** – kloubní plocha pro spojení s kostí hlezení;
- **facies articularis malleoli medialis** – kloubní plocha na vnitřní straně vnitřního kotníku.



Přední strana tibie

Zadní strana tibie

Spirální zlomenina tibie

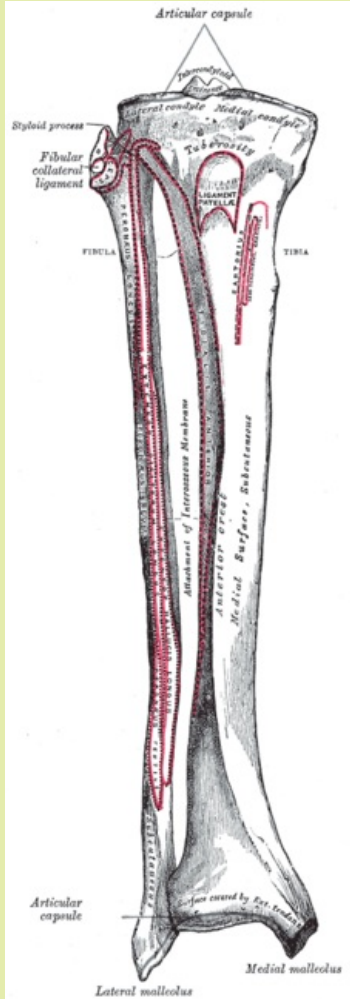
Osifikace

Od 7. týdne těhotenství začíná osifikace v diafýze. Před narozením začíná osifikovat proximální epifýza a v prvním roce distální diafýza. Vytváří se i drobnější osifikační jádro v tuberositas tibiae. Mezi 15.–18. rokem srůstají obě epifýzy s diafýzou.

Odkazy

Související články

- Kosti dolní končetiny
- Svaly dolní končetiny

Tibia	
kost holenní	
	
TA	A02.5.06.001 (https://ifaa.unifr.ch/Public/EntryPage/TA98%20Tree/Entity%20TA98%20EN/02.5.06.001%20Entity%20TA98%20EN.htm)
Artikulující kosti	fibula, talus, femur
Typ artikulace	složený bikondylární kloub (s femurem-kolenní kloub), tuhý plochý kloub (art. tibiofibularis), syndesmosis tibiofibularis
Funkce	opěrná kost bérce, mediální kotník, úpony a začátky svalů
Osifikace	chondrogenní

Použitá literatura

- ČIHÁK, Radomír. *Anatomie*. 2. vydání. Praha : Grada Publishing, a.s., 2008. 516 s. sv. 1. ISBN 80-7169-970-5.