

Tonsilla palatina

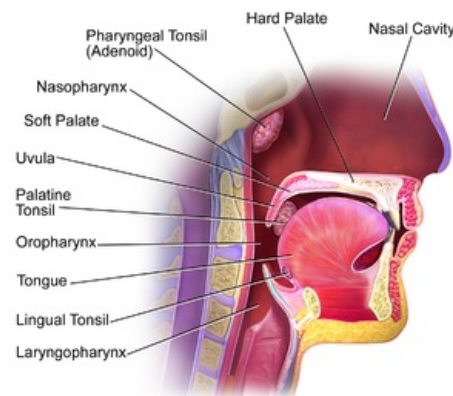
Tonsilla palatina (patrová mandle) patří mezi důležité **lymfatické orgány**, které se podílejí na tvorbě **imunologické bariéry těla**, a to zejména kontrolou přijímané potravy a vdechovaného vzduchu.

Topografie

Je uložena ve fossa tonsillaris v **isthmus faucium** mezi **arcus palatoglossus** a **arcus palatopharyngeus**. V tomto výklenku je přichycena poměrně širokou stopkou, ale na okrajích je volná. Tonsilla i její stopka je kryta sliznicí, která na ni přechází z **fossa tonsillaris**. Svou laterální stěnou naléhá na vazivovou **capsula tonsillae**, jejíž výběžky tvoří uvnitř mandle vazivová septa.

Prostor za pouzdrém je vyplněn řídkým vazivem a tvoří **spatium peritonsillare**, které komunikuje s jazykem, měkkým patrem a prestyloidním prostorem. **Plica semilunaris** je místem přechodu arcus palatoglossus a palatopharyngeus a tvoří kraniální ohraničení drobného prostoru zvaného **fossa intratonsillaris**.

Často je tonsilla rozdělena řasou (**plica tonsillaris**) na kraniální volnější část a kaudální pevněji fixovaný **hilus**, kam přichází většina cév a nervů, jedná se o místo podvazu cév při tonsilektomii.



Tonsils and Throat

Uložení tonsill

Povrch

Sliznice je pokryta mnohvrstevným dlaždicovým epitelem. Velikost tonsil je závislá na věku (největší v pubertě) a zánětlivých změnách. Celkový tvar je oploštělý s rozbrázděným povrchem, který tvoří jamky a prohlubně, pokračující do hloubky jako **krypty** (lakuny).

Pod epitelem tonsily chybí bazální membrána, z toho důvodu mohou lymfocyty volně přecházet až do sliznice.

Jestliže dojde k vazivové přeměně (např. z důvodu opakovaných angín), dochází v důsledku nedostatečné fyziologické masáže polykáním, k tvorbě tonzilárních čepů uvnitř krypt. Ty vznikají z důvodu nedostatečného odstraňování zbytků epitelových buněk, potravy a mrtvých lymfocytů. Na tvorbě čepů se také podílí perzistující bakteriální osídlení krypt (např. β -hemolytické streptokoky).

Stroma

Tvořeno **retikulárním (rozvlákněným) epitelem**, epitelové buňky hvězdicového tvaru jsou prostoupeny lymfocyty. **Folikuly** se skládají především z B-lymfocytů, uprostřed se nachází světlejší **zárodečná (germinální) centra** s blastovými imunitními buňkami.

Tonsilla palatina může splývat s *tonsilla lingualis*. Patří mezi jednu z mandlí Waldeyerova lymfoepitelového okruhu.

Cévy

Tepny

Tepnami zásobujícími patrové mandle jsou:

- arteria pharyngea ascendens,
- arteria palatina ascendens,
- arteria lingualis,
- arteriae palatinae minores.

Žíly

Odvádějí krev do plexus tonsillaris a vena palatina externa.

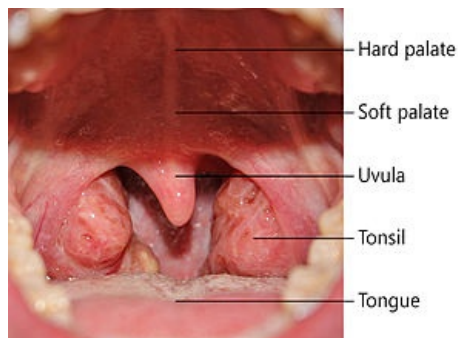
Lymfatické cévy

Tonsilla palatina nemá vlastní přírodní lymfatické cévy, odvodné cévy vedou lymfu přes nodus lymphaticus tonsillaris a dále pak do nodi lymphatici jugulares interni.

Nervy

Sensitivní inervace

- nervus glossopharyngeus,



Pohled na tonsilly

- nervus maxillaris.

Sympatická inervace

- plexus tonsillaris,
- plexus facialis.

Odkazy

Související články

- Chronická tonzilitida
- Angíny
- Tonzilektomie

Zdroj

- ŠEDÝ, Jiří. *Kompendium stomatologie I*. 1. vydání. Praha : Triton, 2012. 1200 s. ISBN 9788073875435.
- GRIM, Miloš a Rastislav DRUGA, et al. *Základy anatomie 3 : Trávicí, dýchací, močopohlavní a endokrinní systém*. 1. vydání. Praha : Galén, 2005. 163 s. ISBN 80-7262-302-8.
- ČIHÁK, Radomír a Miloš GRIM. *Anatomie 3*. 2., upr. a dopl vydání. Praha : Grada, 2004. 673 s. sv. 3. ISBN 80-247-1132-X.
- ČIHÁK, Radomír a Miloš GRIM. *Anatomie*. 2. upr. a dopl vydání. Praha : Grada, 2002. 488 s. sv. 2. ISBN 80-247-0143-X.