

Trigonum deltoideopectorale

Trigonum deltoideopectorale neboli **trigonum clavipectorale** či **fossa Mohrenheimi** je trojúhelníkovitá krajina pod klíčkem, jejíž base je orientována kraniálně, vrchol kaudálně, pokračuje v rýhu mezi *m. deltoideus* a *m. pectoralis major* (*sulcus deltoideopectoralis*), v níž probíhá *v. cephalica*.

Ohraničení

- kraniálně: *clavicula*;
- laterálně: *m. deltoideus*;
- mediálně: *m. pectoralis major*;
- dno: povrchově přechod *fascia pectoralis superficialis* ve *fascia deltoidea*, v hloubce *fascia clavipectoralis* a *m. pectoralis minor*, jenž je do fascie zavzatý.

Obsah

- *v. cephalica* – vlévá se do *v. axillaris*;
- *a. a v. thoracoacromialis* – z *a. axillaris*, popř. do *v. axillaris*;
- *nn. pectorales* (med. et lat.) – z *pars supraclavicularis plexus brachialis*.

Komunikace

Trigonum deltoideopectorale komunikuje s axillou otvorem v klavipektorální fascii (***fossa ovalis infraclavicularis***), jímž procházejí *v. cephalica* a *vasa thoracoacromialia*.

Odkazy

Související články

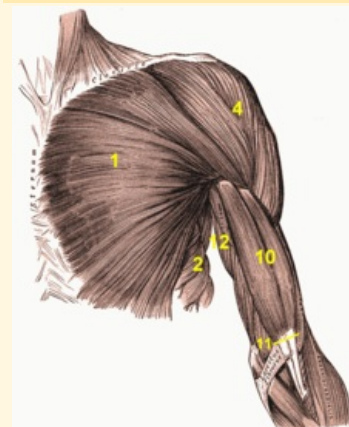
- Fossa axillaris

Zdroj

- PASTOR, Jan. *Langenbeck's medical web page* [online]. [cit. 05.04.2009]. <<http://langenbeck.webs.com>>.

trigonum deltoideopectorale

fossa Mohrenheimi



Trigonum deltoideopectorale vidíme mezi *m. pectoralis major* (1) a *m. deltoideus* (4)

Ohraničení *m. pectoralis major*
mediálně

Ohraničení *m. deltoideus*
laterálně

Ohraničení *clavicula*
kraniálně

Obsah *v. cephalica*, *a. et v. thoracoacromialis*,
nn. pectorales