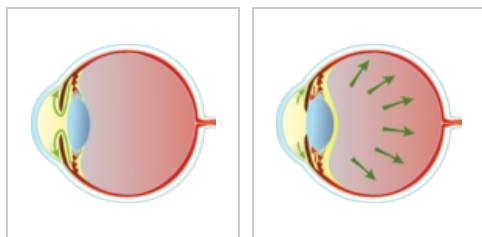


Uživatel: Horrymir/Pískoviště/Glaukom1

Glaukom je skupina klinicky odlišných onemocnění různé etiologie, která způsobují neuropatii zřetelného nervu a vedou k ireverzibilnímu poškození zrakových funkcí. Je to onemocnění multifaktoriální, pro jehož rozvoj je důležitým rizikovým faktorem zvýšený nitrooční tlak.

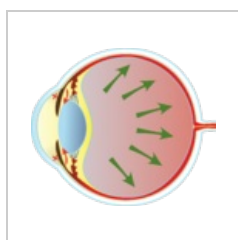
Nitrooční tlak

Hodnota nitroočního tlaku u zdravého oka by se měla pohybovat od **9 do 21 mm Hg**. Jeho hodnota je závislá na tvorbě a odtoku nitrooční tekutiny. **Nitrooční tekutina** je tvořena v *pars plicata corpus ciliare*, proudí zornicí do přední komory a odtéká trávčínou úhlu přední komory do Schlemmova kanálu, odkud se přes episklerální a intrasklerální cévy vrací do celkového oběhu. V menší míře je nitrooční tekutina absorbována duhovkou nebo řasnatým tělesem. U glaukomu bývá zvýšený nitrooční tlak kvůli obstrukci nebo poruše absorpční funkce trávčiny. Zvýšený NT způsobuje snížení perfuzního tlaku cév v oblasti papily zřetelného nervu. To vede k dysfunkci a smrti gangliových buněk sítnice.



Cirkulace nitrooční tekutiny

Glaukomový záchvat – zadní blok



Glaukomový záchvat – přední blok

Glaukom	
Glaucoma	
	
<i>Buftalmus u dětského pacienta s kongenitálním glaukomem.</i>	
Rizikové faktory	zvýšený nitrooční tlak
Patogeneze	neuropatie zřetelného nervu, ireverzibilní poškození zrakových funkcí
Klasifikace a odkazy	
MKN	H40-H42 (https://mkn10.uzis.cz/prohlizec/H40-H42) vrozený glaukom: Q10-Q18 (https://mkn10.uzis.cz/prohlizec/Q10-Q18)
MeSH ID	D005901 (https://www.medvik.cz/bmc/link.do?id=D005901)
OMIM	137750 (https://omim.org/entry/137750), 137760 (https://omim.org/entry/137760), 231300 (https://omim.org/entry/231300)
MedlinePlus	001620 (https://medlineplus.gov/ency/article/001620.htm)
Medscape	1212398 (https://emedicine.medscape.com/article/1212398-overview)
<mediaplayer width="200" height="150" type="stream"> https://www.youtube.com/watch?v=f-tva2zj0H0 </mediaplayer>	

Rizikové faktory pro vznik glaukomu

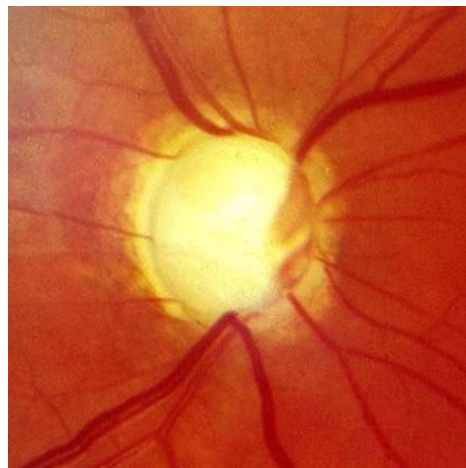- věk
- rodinná anamnéza
- pohlaví (častěji ženy)
- rasa (častější výskyt u černošské populace)
- systémová hypertenze (po podání antihypertenziv → noční hypotenze)
- diabetes mellitus
- refrakční vady
- celkové choroby
- změny srážlivosti a viskozity krve

Teorie vzniku glaukomu

- mechanická
- vaskulární
- neuropatologická

Klasifikace glaukomu

- primární glaukom
 1. s otevřeným komorovým úhlem
 2. s uzavřeným komorovým úhlem (akutní, maligní, chronický)
- sekundární glaukom
 1. s otevřeným komorovým úhlem (pigmentový, exfoliační, pozánětlivý, poúrazový, pooperační, neovaskulární)
 2. s uzavřeným komorovým úhlem (pozánětlivý, pooperační, poúrazový)
- kongenitální glaukom
 1. časný – buftalmus = zvětšený bulbus – větší průměr rohovky (vznik za nitroděložního života, bulbus se vlivem zvýšeného nitroočního tlaku zvětšuje)
 2. pozdní – juvenilní = většinou vrozené okluze odtokových cest v úhlu (stěna bulbu již pevná, projevy jako u primárního glaukomu)



Exkavace terče zrakového nervu vzniklá zvýšeným nitroočním tlakem při chronickém glaukomu

Primární glaukom s uzavřeným komorovým úhlem (*glaucoma angulare*)

- nitrooční tlak je zvýšen kvůli zablokování odtoku nitrooční tekutiny trámčinou úhlu
- vzniká u anatomicky predisponovaných očí
 1. menší axiální délka bulbu
 2. větší radius přední a zadní plochy rohovky
 3. menší radius přední plochy čočky
 4. větší čočka
 5. posun čočky vpřed nebo volný závěsný aparát

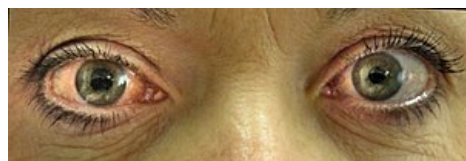Glaukom s uzavřeným komorovým úhlem často začíná pod obrazem opakujících se tzv. malých záchvatů (několikahodinové bolesti hlavy s irizací nebo zamlženým viděním) a posléze vede k akutnímu záchvatu glaukomu.

Akutní záchvat glaukomu

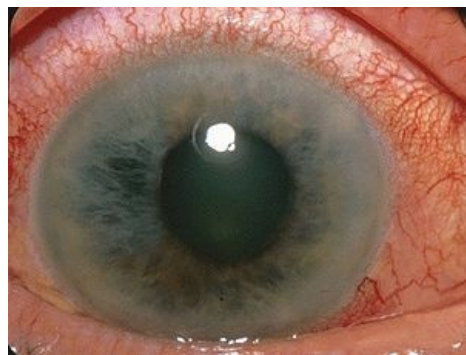
Základním mechanismem vzniku akutního záchvatu glaukomu (v anglické terminologii acute primary angle closure) je kompletní cirkulární okluze odtokových cest duhovkorohovkového úhlu přední plochou periferní části (kořene) duhovky. Při částečné okluzi akutní záchvat glaukomu nevzniká a stav se může projevit klinicky nesignifikantním zvýšením nitrooční tenze (popř. tzv. malým záchvatem doprovázeným jen krátkodobou přechodnou cephaleou, popř. s irizací). Způsoby okluze duhovkorohovkového úhlu jsou dva (vtahování duhovkové tkáně do úhlu při mydriaze a vytlačení kořene duhovky vpřed při pupilárním bloku) a mohou se vzájemně doplňovat:

1. Periferní část duhovky může být **vtahována do úhlu** a tím ucpává odtokové cesty. Nejčastějším iniciačním mechanismem je značné rozšíření zornice na 6 mm a více – ve tmě, ve spánku nebo stresem. Okluze je podmíněna anatomickými predisponujícími faktory – mělkou přední komorou, úzkým duhovkorohovkovým úhlem kolem 20° a zásadní roli má konfigurace řasnatého tělíska vytvářející plateau iris (šterbinová konfigurace duhovkorohovkového úhlu). Sekundárně může být akutní záchvat glaukomu navozen při anatomické predispozici medikamenty (preparáty s mydriatickým efektem).

2. Druhým zcela odlišným mechanismem je **vytlačení periferie duhovky dopředu**, přičemž opět dochází k okluzi odtokových cest (trabekulární trámčiny) v duhovkorohovkovém úhlu. Podstatou je vznik pupilárního bloku (mezi zadní plochou zornice a přední plochou čočky) ve střední mydriáze 4–5 mm na anatomicky predisponovaných očích. Tekutina se začne hromadit v zadní komoře a vytlačuje kořen duhovky dopředu, změlčuje periferii přední komory, až dojde k okluzi odtokových cest přední plochou duhovky. Vzestup nitroočního tlaku až na 70 torr vyvolává parézu sfinkteru zornice, to vede k mydriáze a umocnění okluze úhlu. Vysoký nitrooční tlak snižuje perfúzi oka, vede k akutní ischemii sítnice, vlivem zpomalení krevního průtoku může vést k trombóze cév na papile a výsledkem může být totální amauroza (kompletní slepota).



Akutní glaukom s uzavřeným úhlem na pravém oku, patrná anizokorie




Akutní glaukom s uzavřeným úhlem


oka bez projekce světla) v průběhu i několika hodin od začátku klinických příznaků. Vyvolávajícím momentem může být jen pronační poloha hlavy, kdy čočka účinkem gravitace nalehne zezadu na zornici a způsobí její okluzi – pupilární blok. **Uzávěr odtokových cest** v úhlu je opět podmíněn anatomickými faktory – velikostí bulbu, volným závěsným aparátem čočky a její velikostí. Sekundárně dochází k pupilárnímu bloku při sekluzi či okluzi zornice po zánětech či úrazech nebo při zbobtnání čočky věkem nebo úrazem. Akutní záchvat glaukomu s uzavřeným úhlem s typickými klinickými projevy tak může vzniknout i na původně anatomicky zcela normálním oku. Zvláštní formou akutního záchvatu glaukomu s uzavřeným úhlem je **maligní glaukom** se zcela vymizelou přední komorou, vznikající iatrogeně po operacích nebo po úrazech.

Klinické projevy

- bolesti hlavy (podráždění n. V z nitrooční tenze kolem 30 torr)
- irizace: pacient vidí kolem světla duhové kruhy (tlak nad 30 torr vyvolává edém rohovky a kolem bodových zdrojů světla se vytvářejí ohybem světla Newtonovy kroužky)
- zhoršené, zamřžené vidění (tlak kolem 50 torr snižuje perfúzi sítnice a tím i její funkci)
- fotofobie (ochrnutí svěrače zornice vede k reaktivní mydriáze)
- nauzea a zvracení (připomíná náhlou příhodu břišní) – z podráždění parasymptiku – pacient často přijat na chirurgii nebo pro úporné bolesti hlavy na neurologii nebo infekci
- zvýšený nitrooční tlak (až 70 torrů)
- bělavě edematózní rohovka
- zarudnutí spojivky
- častěji u žen



Normální visus



Simulace visu pacienta s glaukomem

Terapie

1. podáváme 1% **pilocarpin** (ke zúžení zornice a vytažení kořene duhovky z úhlu, čímž přerušíme okluzi odtokových cest) opakovaně po 15 minutách (v nouzi dostupnější 2% roztok)
 2. celkově farmaka ke snížení nitroočního tlaku (osmotické preparáty: 50 ml **glycerol** per os, 100 ml 20% **manitol** i.v.), diuretikum **Diluran** (acetazolamid) per os,
 3. ke zlepšení vidění a vizualizaci duhovky při laserové iridotomii použijeme lokálně v kapkách 20% roztok glukózy z ampulky pro i.v. podání
- lokálně inhibitory karboanhydrázy – **dorzolamid a brinzolamid** (snižují produkci komorové tekutiny řasnatým tělískem), betablokátory – **timolol**, prostaglandiny – **latanoprost, travoprost, bimatoprost**
 - první volba **laserová iridotomie** ke zrušení pupilárního bloku a tím okluze úhlu,
 - nebo chirurgická bazální **iridektomie** pokud stav rohovky nedovolí laserový výkon (zruší nejen pupilární blok ale otevře přímo vstup do odtokových cest)
 - maligní glaukom vyžaduje výkon na specializovaném vitreoretinálním pracovišti

Odkazy

Související články

- Příčiny náhlé slepoty

Externí odkazy

- Glaukom (video na YouTube v angličtině s titulky) (<https://www.youtube.com/watch?v=COoCd2nXQ5s&index=2&list=PLY33uf2n4e6MR8ub54LJQ6ggPpIKlxy3->)

Použitá literatura

- ROZSÍVAL, Pavel, et al. *Oční lékařství*. 1. vydání. Galén, Karolinum, 2006. 0 s. ISBN 80-7262-404-0.
- BOGUSZAKOVÁ, Jarmila a Šárka PITROVÁ. *Akutní stavy v oftalmologii*. 1. vydání. Praha : Galén, 2006. ISBN 80-7262-368-0.
- Glaukomové onemocnění (e-learning 1.LF UK) (<http://portal.lf1.cuni.cz/clanek-643-glaukomove-onemocneni>)
- HORNOVÁ, Jana. Současné možnosti a zásady farmakoterapie glaukomu. *Remedia* [online]. 2005, roč. 2005,

