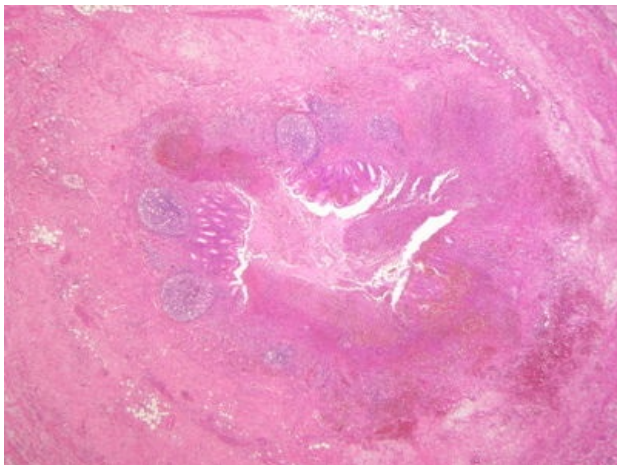
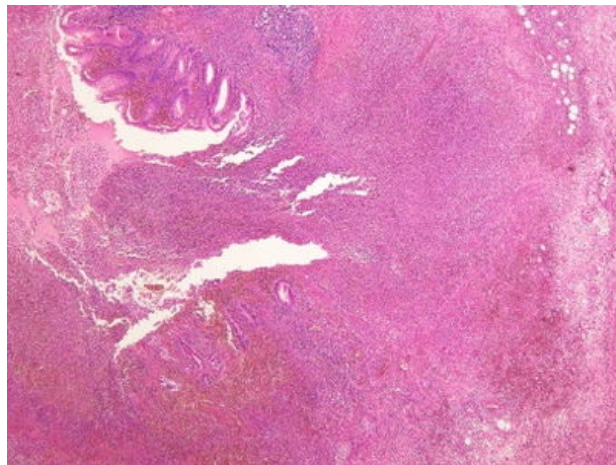


Ulceroflegmonózní appendicitis (preparát)

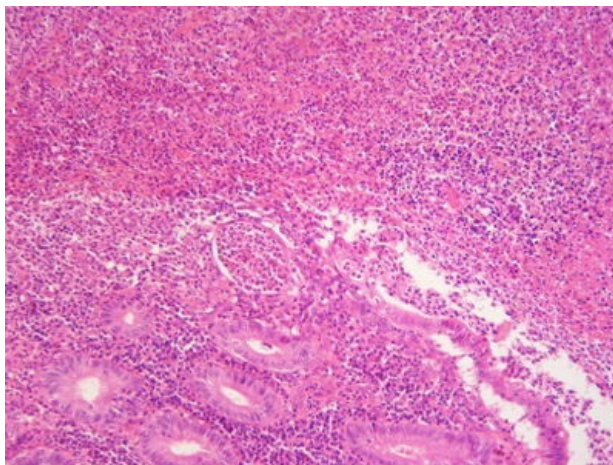
Přehledné zobrazení



Zvětšení



Detail



Ulceroflegmonózní appendicitis je zánět appendixu, který se klinicky projevuje jako náhlá příhoda břišní.

Histologie

 Podrobnější informace naleznete na stránce *Appendix (SFLT)*.

Příčina a patogenze

Ani přes častost onemocnění není jeho etiopatogeneze jasná. Předpokládá se, že je iniciováno zvýšením intraluminálního tlaku, což vede k omezení venózní drenáže, rozvoji ischemických změn ve sliznici a narušení slizniční bariéry s následným průnikem bakterií do sliznice. Ve více než 1/2 případů je appendicitis asociována s lumenální obstrukcí, nejčastěji způsobenou koprostázou. Sekundární ischemické změny mohou vést ke gangrenózní appendicitis.

Makroskopie

Appendix je v časných stádiích zduřelý a překrvený, později může být stěna nažloutle purulentní prosáklá (flegmona), v lumen s hnisavým obsahem (empyém). Na seróze s načervenalými nebo žlutobělavými nálety.

Mikroskopie

Sliznice je překrvená, edematózní s ulceracemi (defekty) a s difúzním neutrofilním infiltrátem, který se flegmonózně šíří do submukózy, svaloviny i subserózy. Zánět může přesahovat i do okolní tukové tkáně (*periappendicitis*). Na seróze může být fibrinózní či fibrinózně hnisavý exsudát.

Diferenciální diagnostika

Při diferenciální diagnostice appendicitidy zohledňujeme především další možné příčiny náhlé příhody břišní, dále ostatní gastroenterologická, urologická či gynekologická onemocnění.

Prognóza

Nutná chirurgická léčba.

Komplikace

Mezi komplikace akutní appendicitidy patří:

- peritonitis,
- přechod zánětu na okolní struktury (např. u žen tuby a ovária)
- vazivové srůsty s okolními strukturami (ileus),
- periappendikulární absces,
- retroperitoneální flegmona při positio retrocaecalis,
- hnisavá tromboflebitida a portální pyémie při průniku bakterií do žil appendixu (jaterní abscesy).

Výskyt

Vyskytuje se v každém věku (nejčastěji u adolescentů a mladých dospělých).

Odkazy

Související články

- Akutní appendicitida
- Appendektomie

Externí odkazy

- Ulceroflegmonózní appendicitis (virtuální preparát) (<http://www.patologie.info/vip/preparat.php?detail=25>)

Použitá literatura

- POVÝŠIL, Ctibor, Ivo ŠTEINER a Jan BARTONÍČEK, et al. *Speciální patologie*. 2. vydání. Praha : Galén, 2007. 430 s. ISBN 978-807262-494-2.
- BRYCHTOVÁ, Svetlana a Alice HLOBILKOVÁ. *Histopatologický atlas*. 1. vydání. Praha : Grada, 2008. 112 s. ISBN 978-80-247-1650-3.